Prof. Francesco De Luca

U.O. Cardiologia Pediatrica
Ospedale Santo Bambino CATANIA

Alterazioni ecgrafiche nel bambino

Siracusa 21 maggio 2016



…Il mestiere difficile del Pediatra…

Addina c[illegible]ricampa ca v[illegible]na

The chicken who goes around, ends up with a full stomach

Stefano Guandalini

FAQ

	Varianti normali	Varianti patologiche
Ritmo	Ritmo del seno coronarico Migrazione del segnapassi	Ritmo atriale diverso
Conduzione atrioventricolare	PR corto con QRST normali Blocco atrioventricolare di I grado e di II grado Mobitz I con periodismi di LWB (giovani atleti prevalentemente durante le ore notturne)	Blocco atrioventricolare di II grado e III grado Blocco AV completo
Conduzione intraventricolare	In V1 complesso Rr’	Blocco di branca destro, ed rR’ *Pattern simil Brugada*
Ripolarizzazione ventricolare	Sopra/sottolivellamenti $\leq$ 1 mm **Ripolarizzazione precoce:** ST sopra nelle derivazioni sede dell’asse elettrico e precordiali sinistre; J depressione, ST sotto rapidamente ascendente che rientra a 0.08 sec dal punto J	Sopra/sottolivellamenti $\geq$1 mm (pericarditi, miocardite, ischemia)

Ritmo ectopico atriale

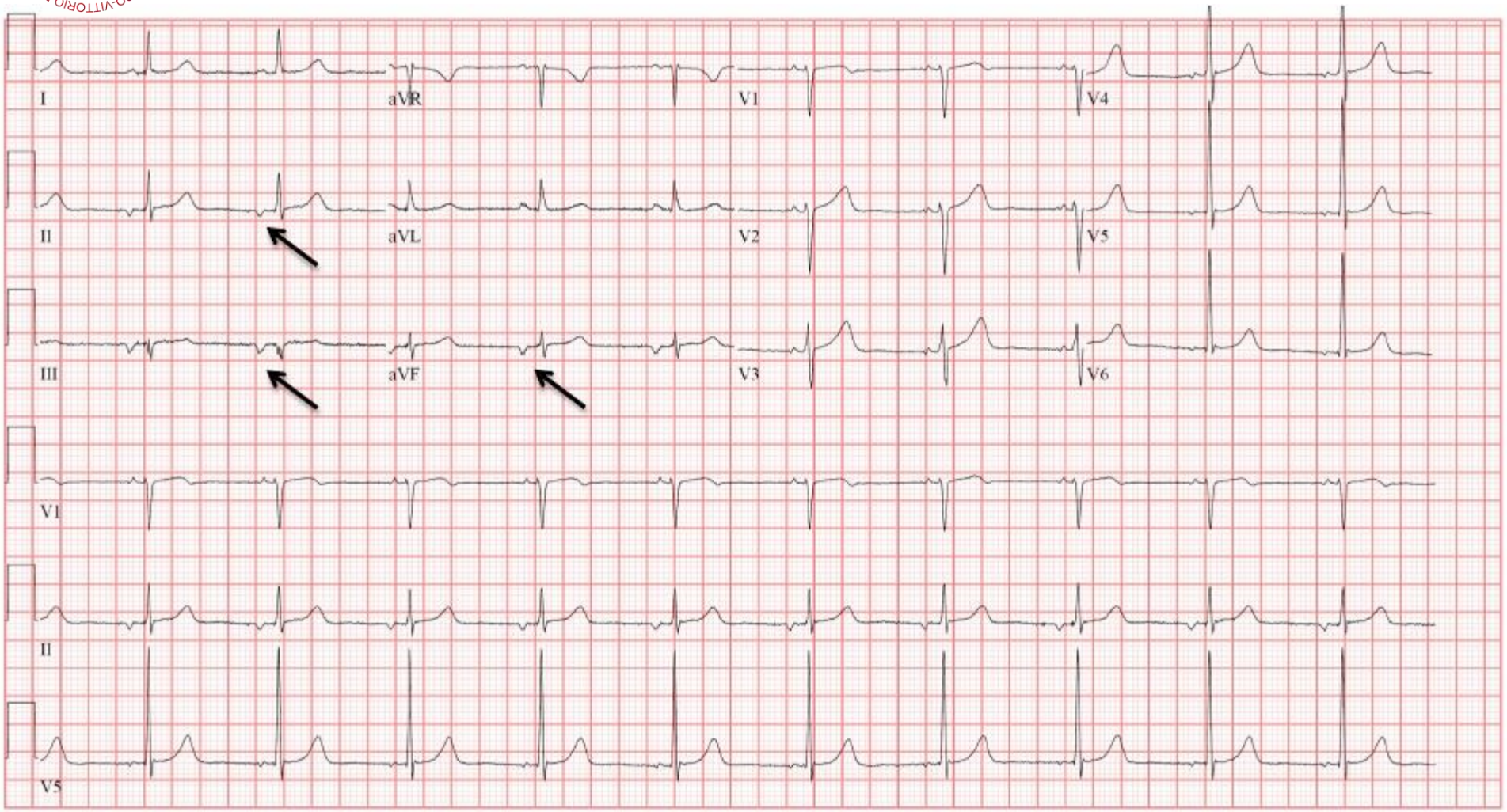

La Fc atriale è di 64 bpm, la morfologia delle onde P è negativa in II, III, and aVF (frecce).
Tale variante è anche nota come ritmo atriale basso e non desta preoccupazione.

Blocco di Branca destra incompleto

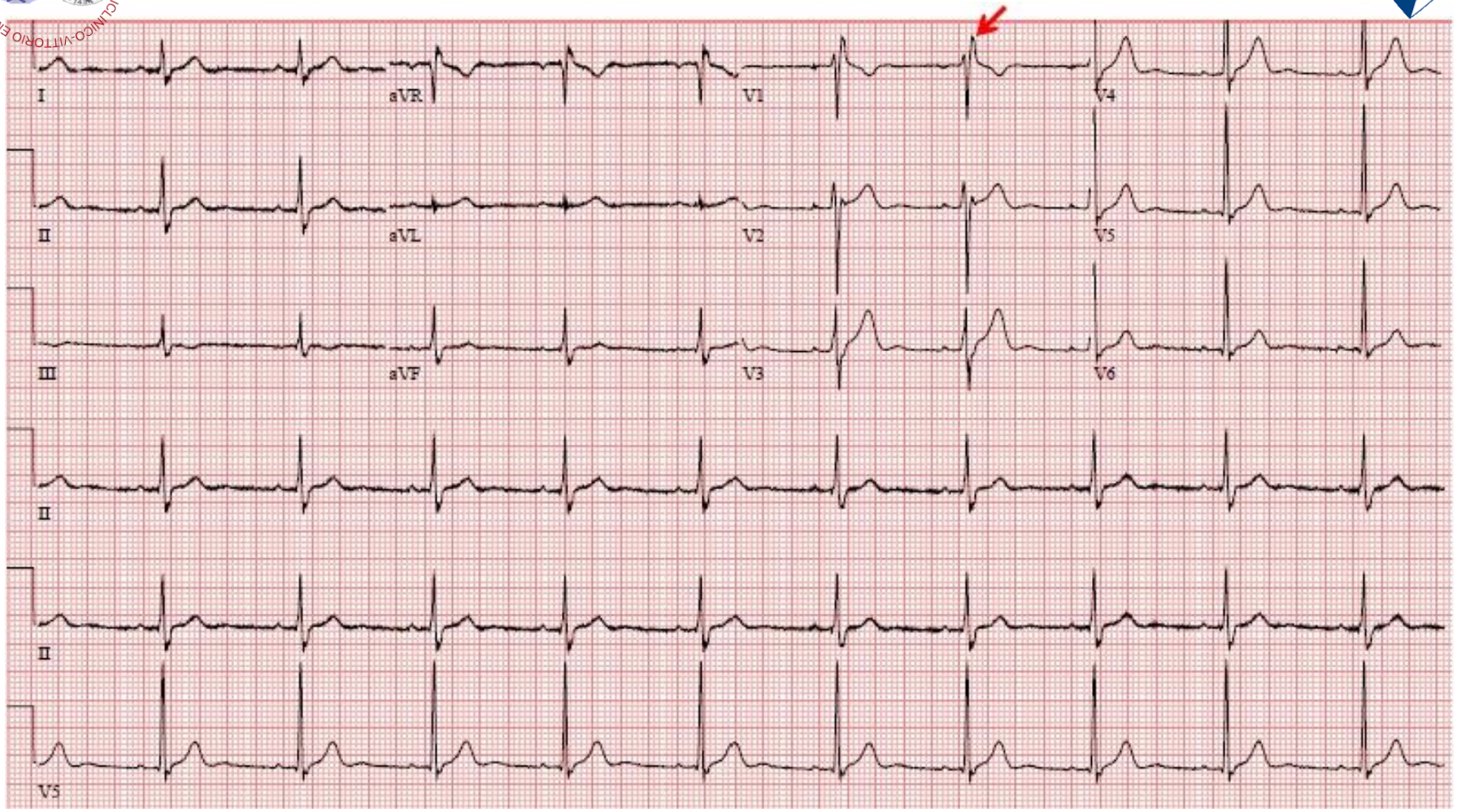

Pattern rSR' in V1 (freccia), con durata del QRS < 120 ms. Si tratta di un riscontro frequente, che non necessita di ulteriori accertamenti.

Blocco AV di 1° grado

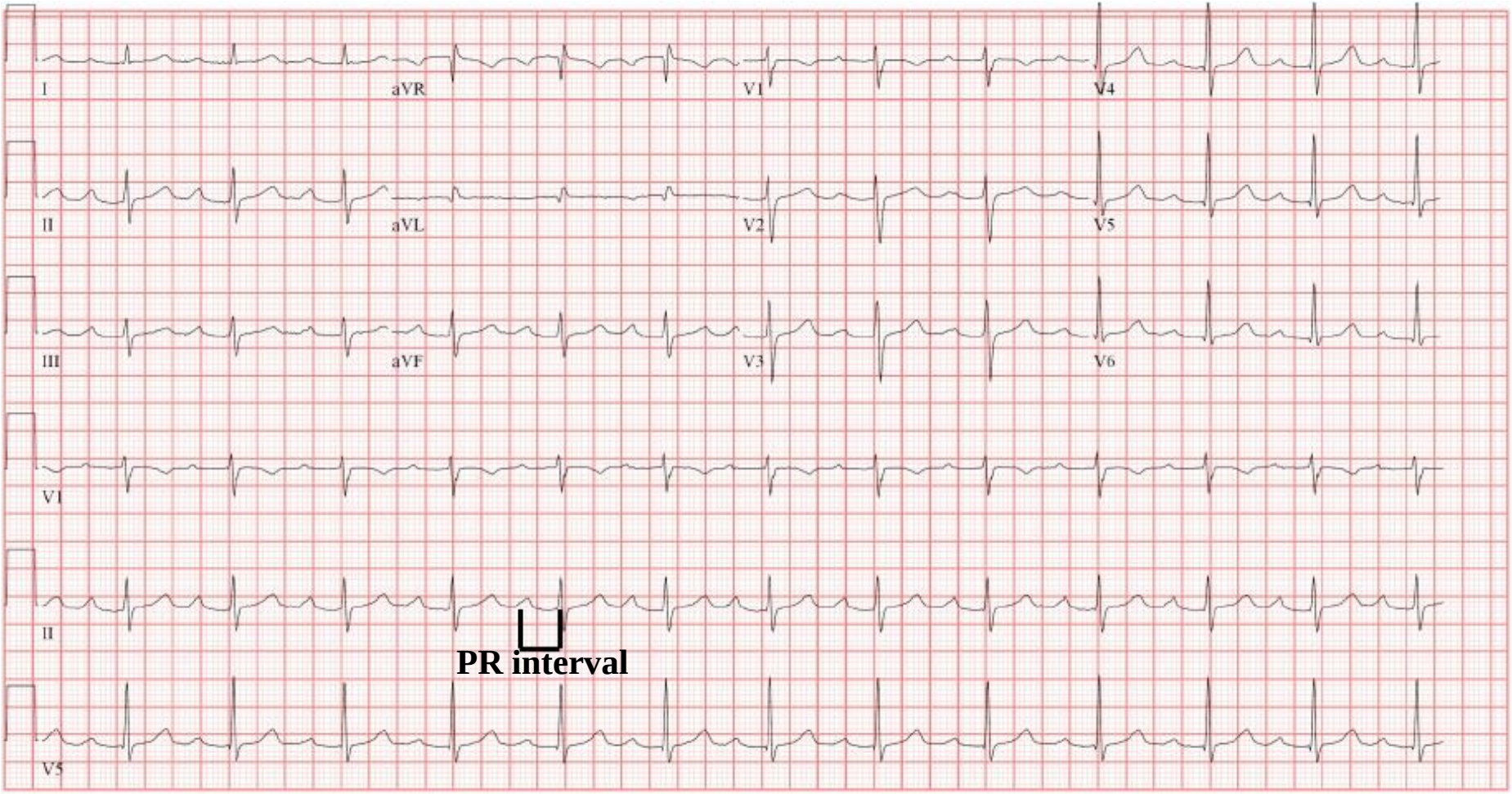

(Intervallo PR > 200 ms).

Blocco AV di 2° grado tipo Mobitz 1 (Wenckebach)

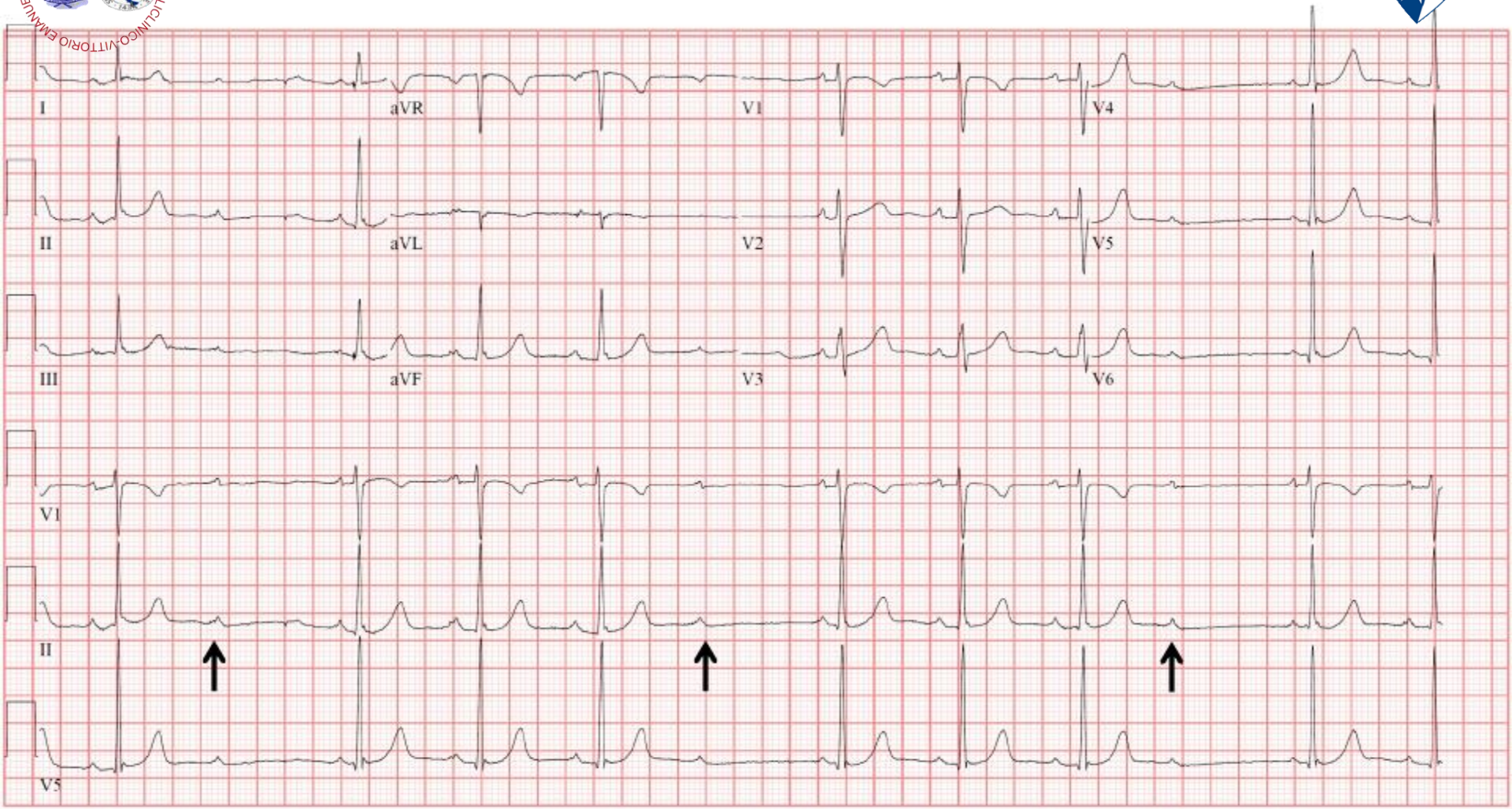

L'ECG rileva un blocco AV di 2° grado tipo Mobitz 1, notare il progressivo allungamento dell'intervallo PR sino a quando un'onda P, bloccata, non conduce e non è quindi seguita da un complesso QRS (frecce). Osservare che il primo intervallo PR condotto è sempre più breve dell'ultimo intervallo PR, ancora condotto, che precede il battito mancante.

Varianti ECG normali in atleti: cosa e quali sono

– *Variazioni ecgrafiche correlate all'allenamento*
– *Adattamenti fisiologici in soggetti allenati*

Non necessari ulteriori accertamenti!

1) **Bradicardia sinusale (≥ 30 bpm)**
2) **Aritmia sinusale**
3) **Ritmo ectopico atriale**
4) **Ritmo giunzionale di scappamento**
5) **Blocco Av di 1° grado (intervallo PR > 200 ms)**
6) **Blocco Av di 2° grado tipo Mobitz I (Wenckebach)**
7) **Blocco di branca destro incompleto**
8) **Criteri di voltaggio del QRS di ipertrofia venricolare sinistra (sn) isolati, <u>cioè non associati a</u>: dilatazione atriale sn, deviazione assiale sn, depressione del segmento ST, inversione onde T, onde Q patologiche**
9) **Ripolarizzazione precoce (elevazione ST, elevazione punto J, onda J)**

La verità è raramente chiara, mai semplice!

Oscar Wilde

Variazioni ECG comuni nel cuore d'atleta

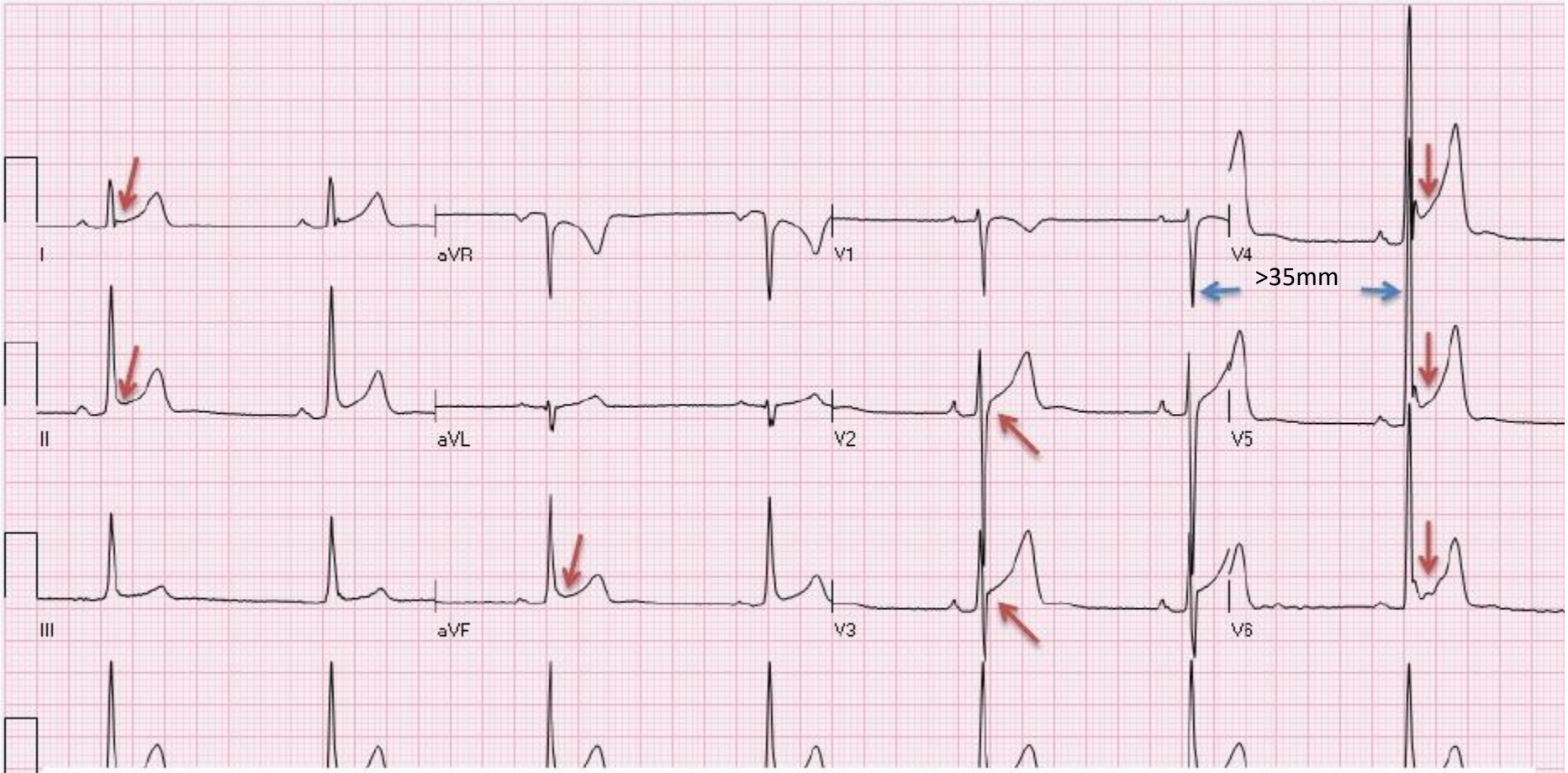

Bradicardia sinusale in un giovane calciatore di 19 anni. Notare la ripolarizzazione precoce, con ST sopraslivellato (freccie), le onde T appuntite e la presenza dei criteri di voltaggio per ipertrofia ventricolare sn.

Quadri di questo tipo sono di frequente riscontro in atleti allenati.

Ritmo di scappamento giunzionale

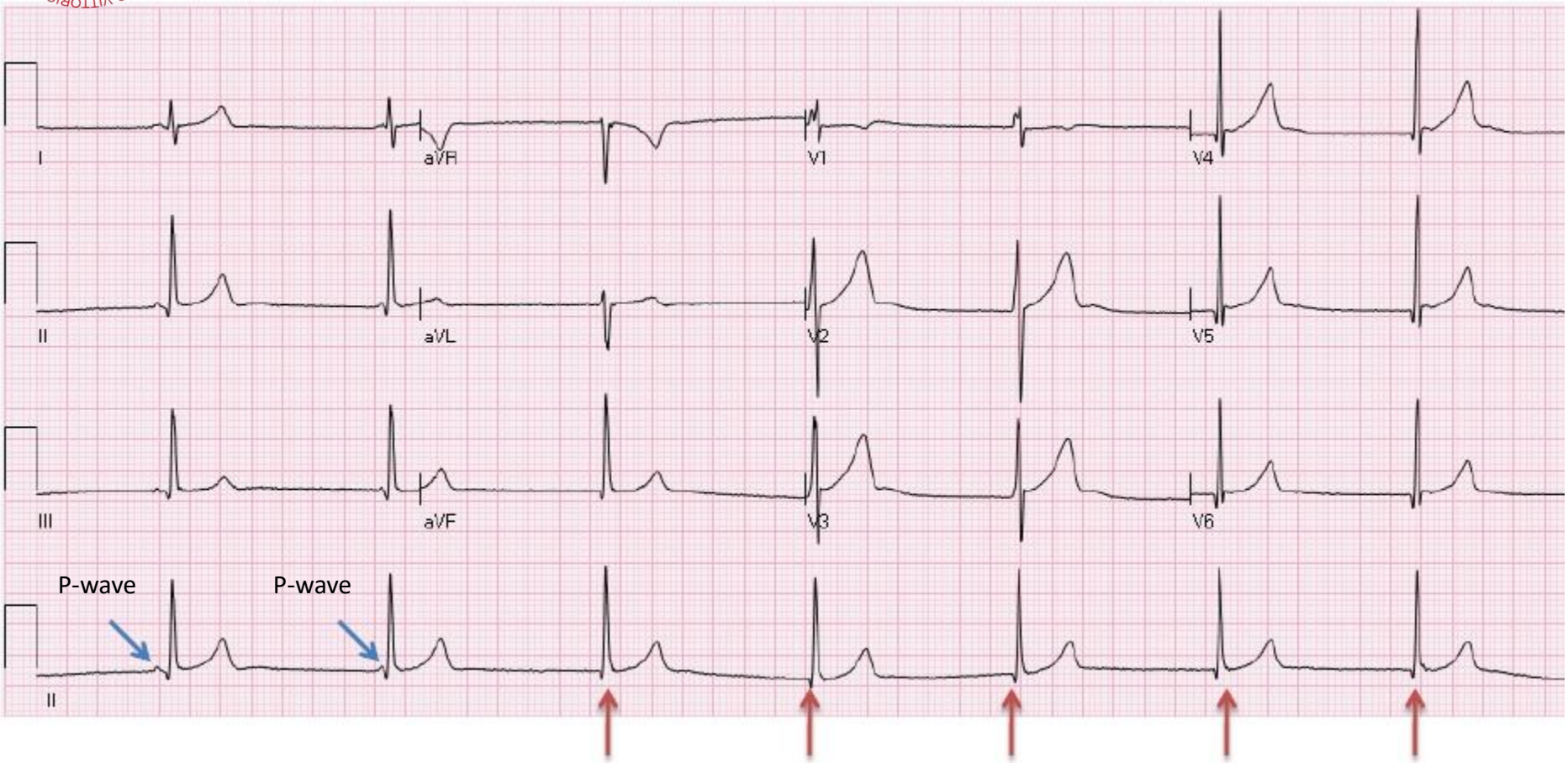

Onde P *nascoste* dal complesso QRS

Giocatore di pallavolo di 17 anni. Notare l'intervallo RR costante tra i battiti. Occorre ad una Fc di 40/60 bpm, in atleti allenati con Fc sinusale a riposo molto bassa. Scompare sotto esercizio.

ritmi SCAPPAMENTO

GIUNZIONALE

HR 40-60

P retrograda pre/intra /post **QRS**

QRS stretto

HR 40-60

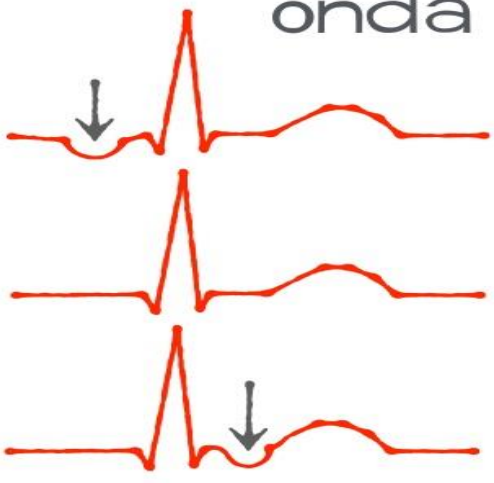

onda **P**

pre **QRS**

in **QRS**

post **QRS**

Antonini MV - Terapia Intensiva 1° Anestesia e Rianimazione AOU Parma I Master Bologna 2016

Isolato incremento di voltaggio del QRS

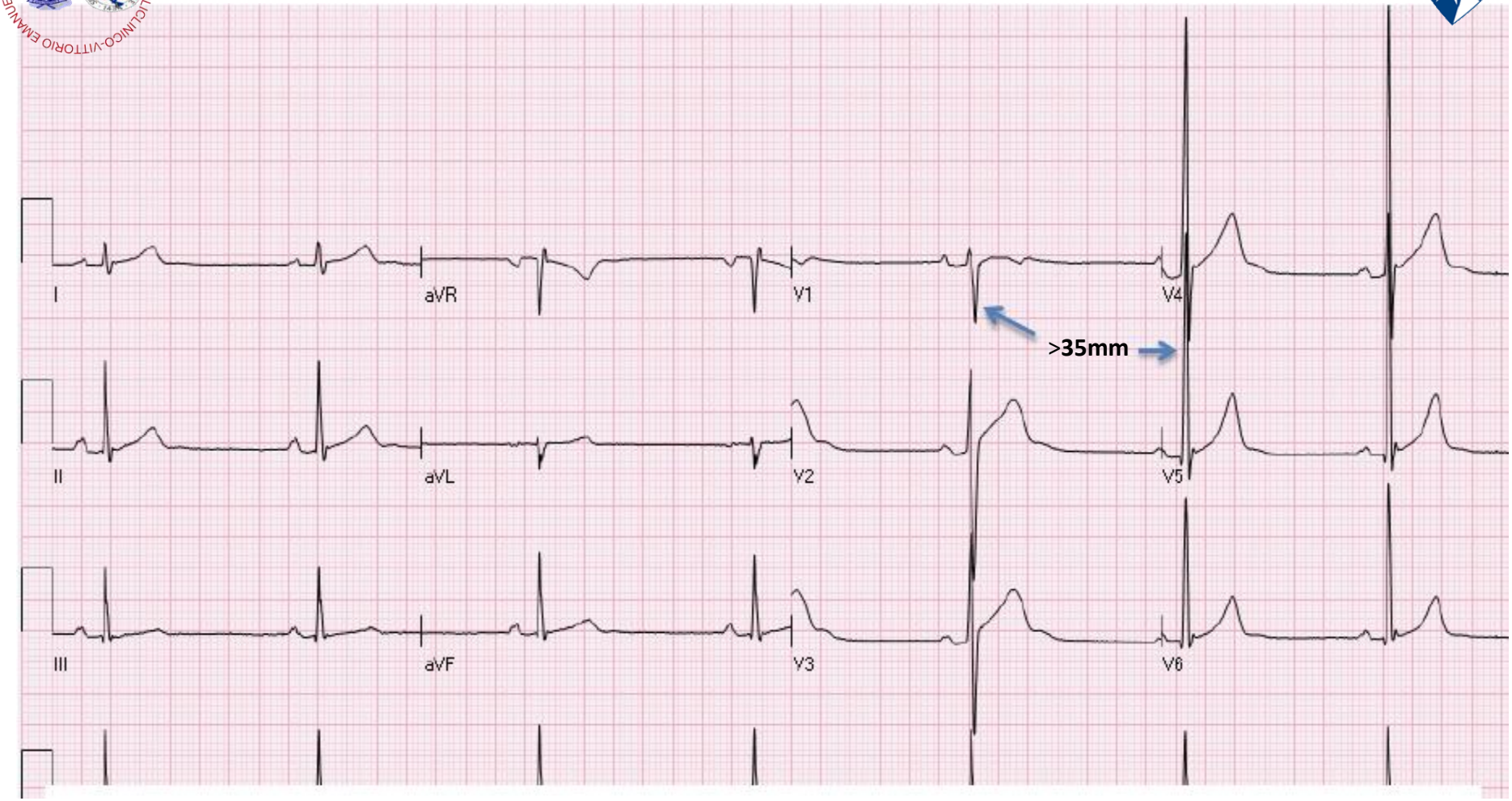

ECG di un calciatore di 19 anni, asintomatico, che evidenzia i criteri di voltaggio per IVS (S-V1 + R-V5 > 35 mm), (frecce). Notare l'assenza di dilatazione atriale sn, di deviazione assiale sn, di depressione del segmento ST e di onde Q patologiche.

Un aumento nel voltaggio del QRS, non associato ad altre anomalie, è un dato molto frequente negli atleti allenati, e non richiede ulteriori indagini.

Ripolarizzazione precoce

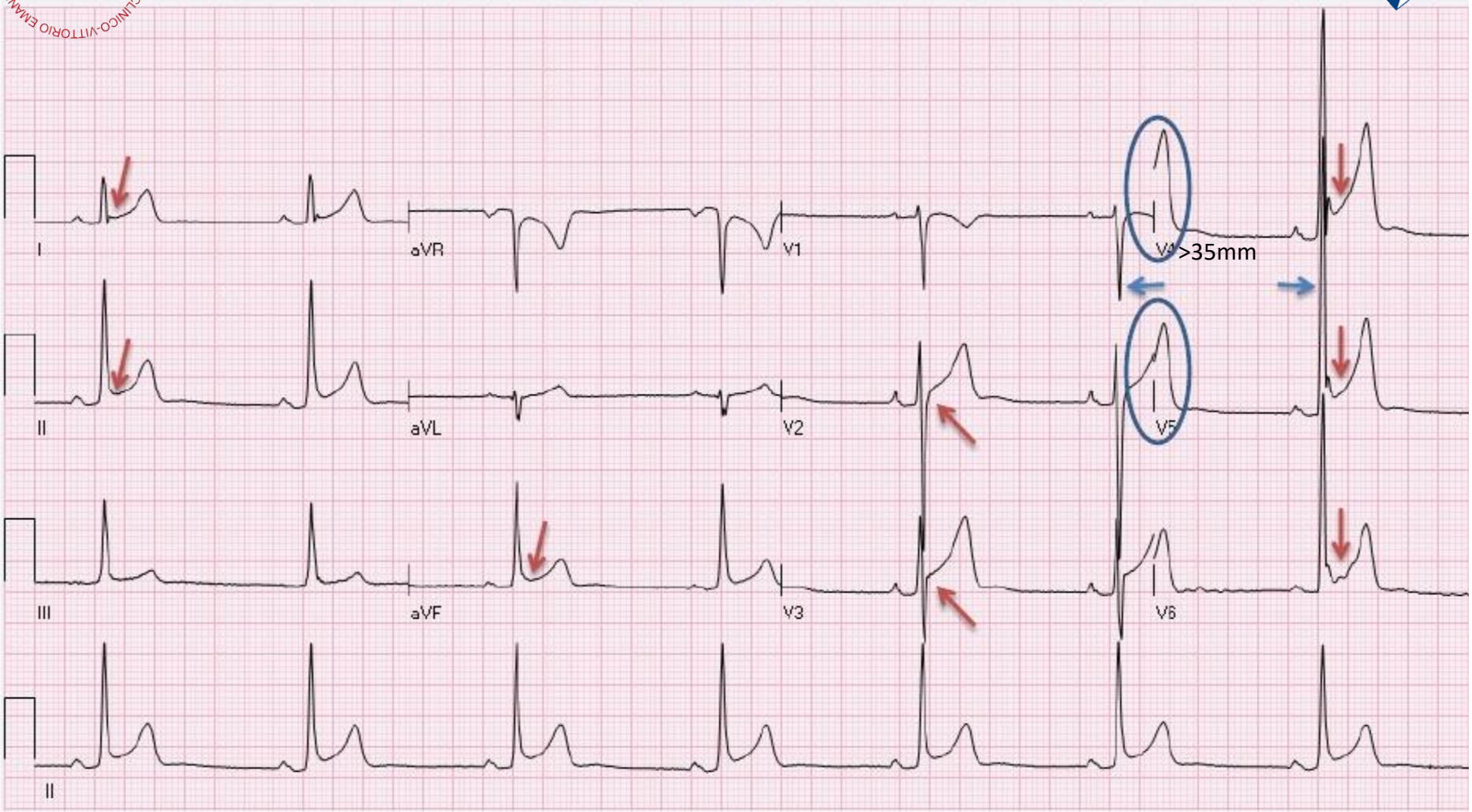

Calciatore di 20 anni asintomatico, che dimostra una ripolarizzazione precoce (punto J ed elevazione del tratto ST) in I, II, aVF, V2-V6 (frecce), e onde T appuntite (cerchi).

Si tratta di un riscontro comune negli atleti, che non richiede ulteriori accertamenti.

Definizione *classica* di ripolarizzazione precoce

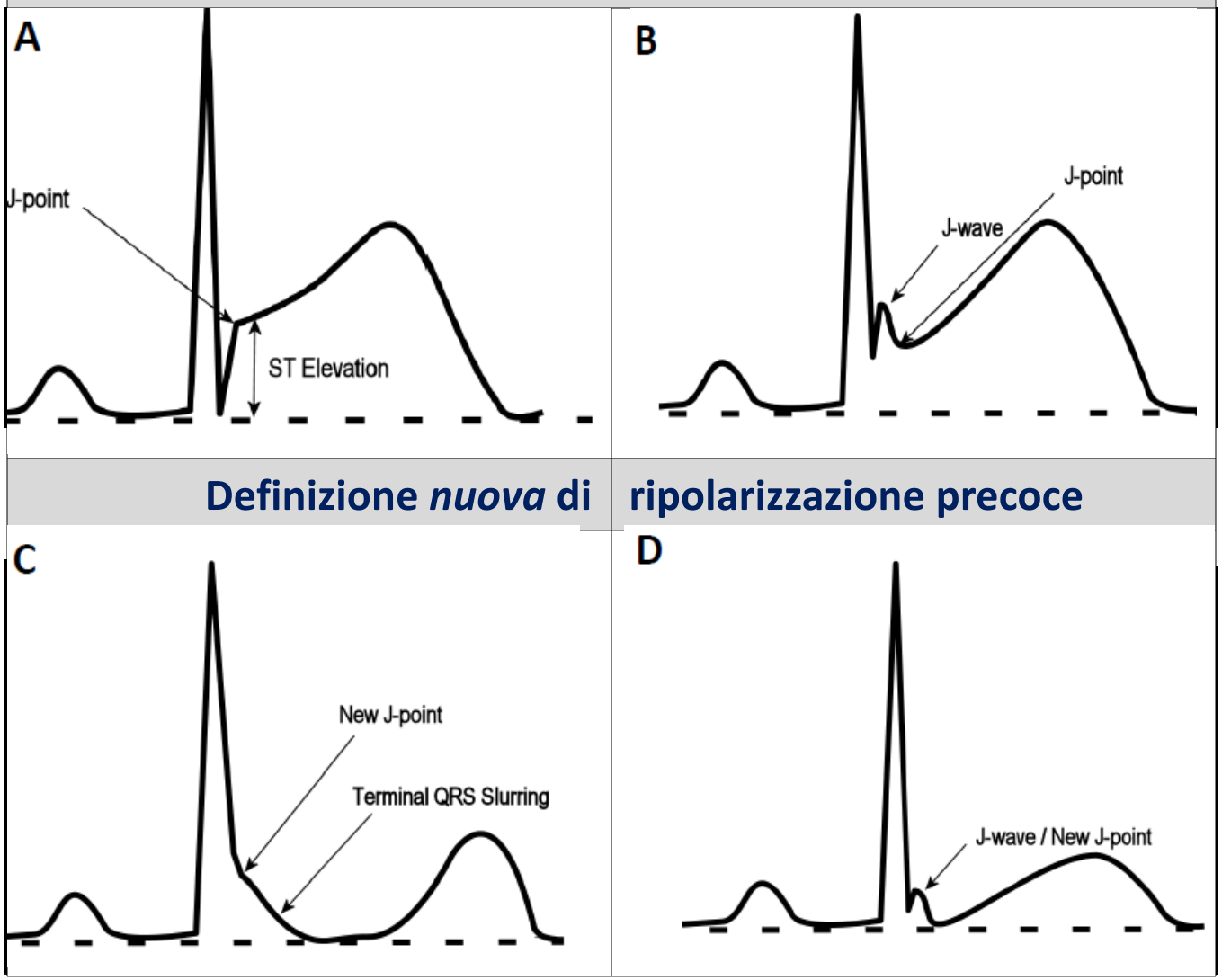

Definizione *nuova* di ripolarizzazione precoce

Panelli A-B: **Classica definizione** basata sulla elevazione del ST alla fine del QRS (punto J). Esempi senza (A) e con (B) onda J.

Panelli C-D: **Nuova definizione:** <u>ritardo della transizione dal complesso QRS al tratto ST</u> (slurring) (C) e sopraslivellamento concavo del punto J (onda J) (D) senza ↑ del tratto ST.

Ritardi di conduzione

Anormale conduzione intraventricolare

Ogni prolungamento del QRS ≥ 140 ms

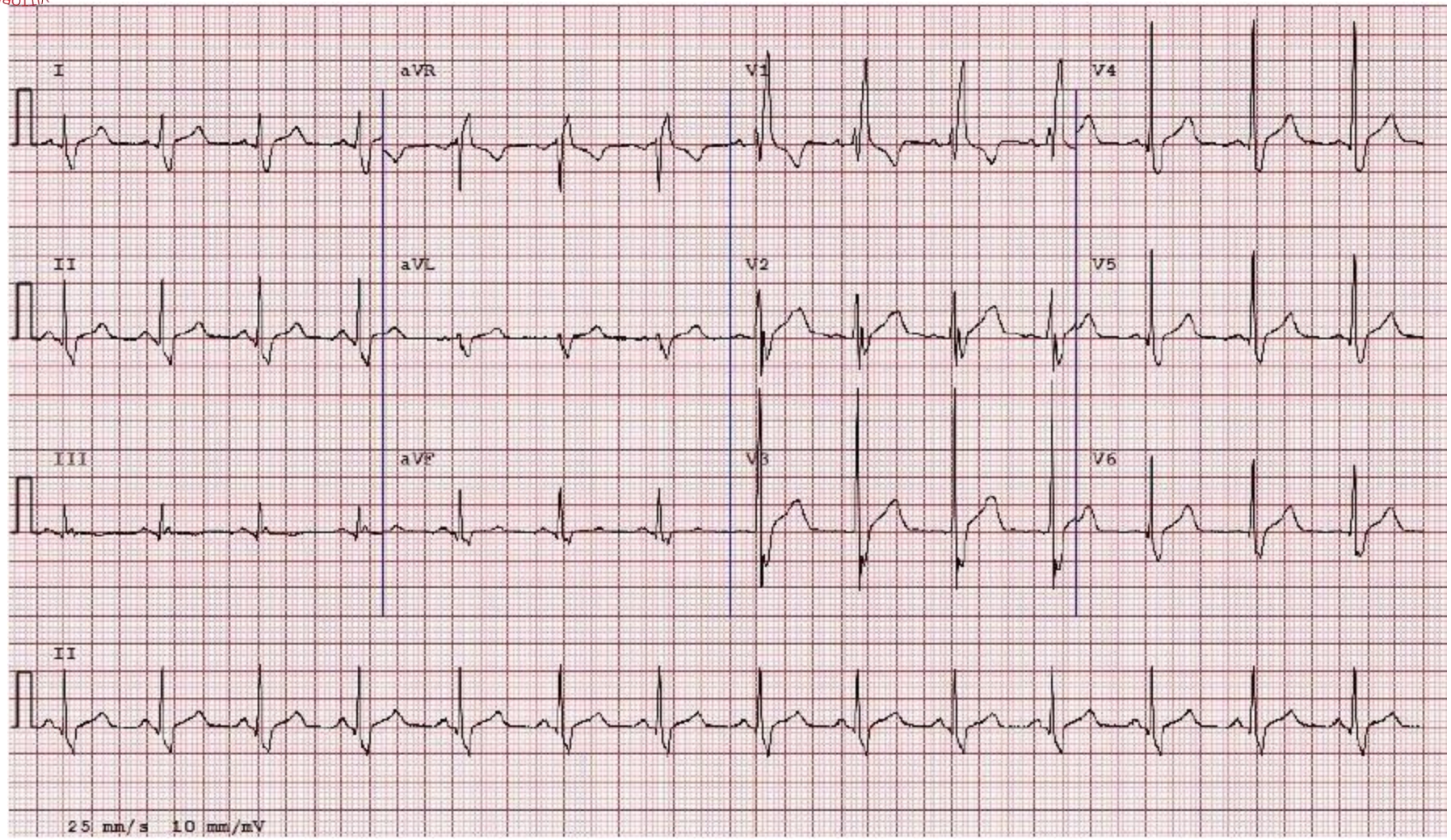

Blocco di branca destro completo con durata del QRS di 144 ms.

Necessari sempre ulteriori accertamenti.

Blocco di Branca destro (BBdx) completo - Normale

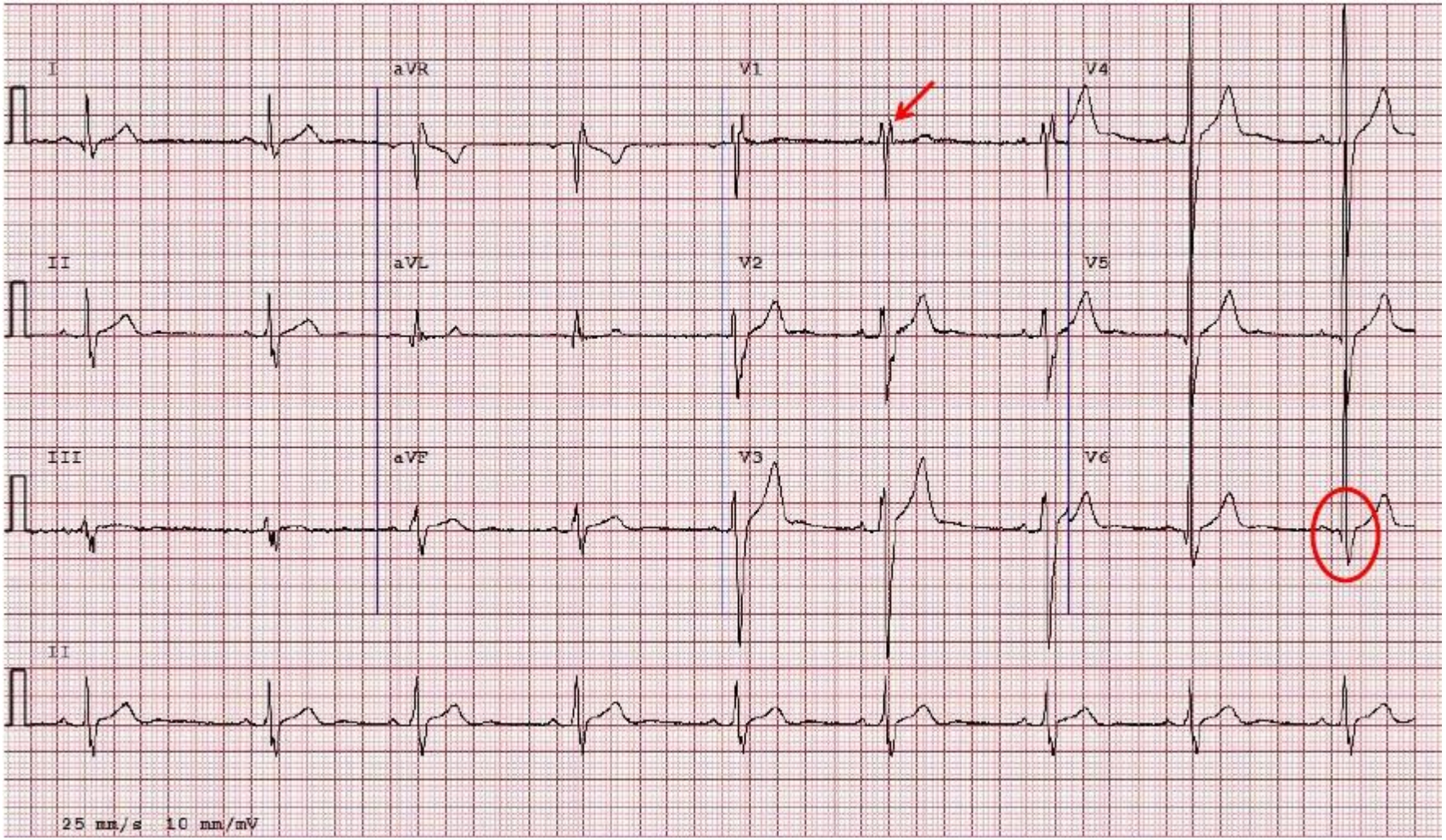

L'ECG mostra un'onda R' in V1 (freccia), una onda S in V6 (cerchietto), e una durata del QRS > di 120 ms (124 ms).

Blocco di branca sinistro completo - Anormale

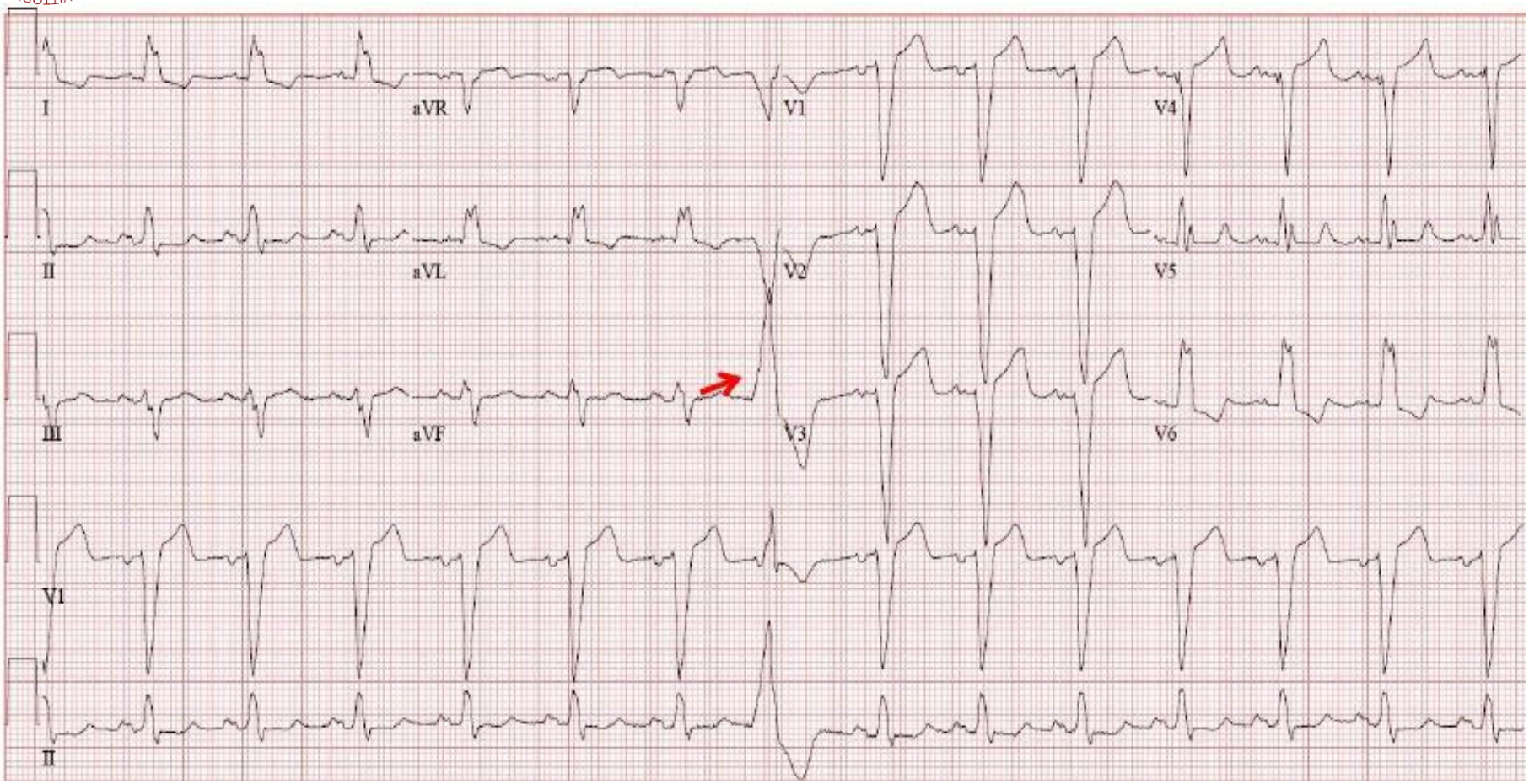

ECG di un pz con ventricolo sn non compattato: BB sn completo (QRS ≥ 120 ms con QRS negativo in V1); Extrasistole ventricolare isolata (freccia).

Il riscontro di un BB sinistro completo all'ECG, necessita di ulteriori indagini.

Alterazioni ECG patologiche: segni suggestivi di malattia elettrica primitiva

Anomalie ECG	Definizione
Preeccitazi. ventricolare	Intervallo Pr < 120 ms, con onda delta e complesso QRS > 120ms
QT lungo	QTc ≥ 470ms (maschi) QTc ≥ 480ms (femmine) QTc ≥ 500ms (marcato allungamento del QT)
QT corto	QTc ≤320ms
Pattern ECG Brugada	Marcato sopra/sotto slivellamento ST con T negative da V1 a V3
Bradicardia sinusale	< 30 BPM o pause sinusali ≥ 2.8 sec
Tachiaritmie atriali	Tachicardia sopraventricolare, fibrillazione e flutter atriale
Extra ventricolare	≥ 2BEV per 10 secondi
Aritmie Ventricolari	Coppie, triplette e tachicardia ventricolare non sostenuta

Sindrome QT lungo 3°

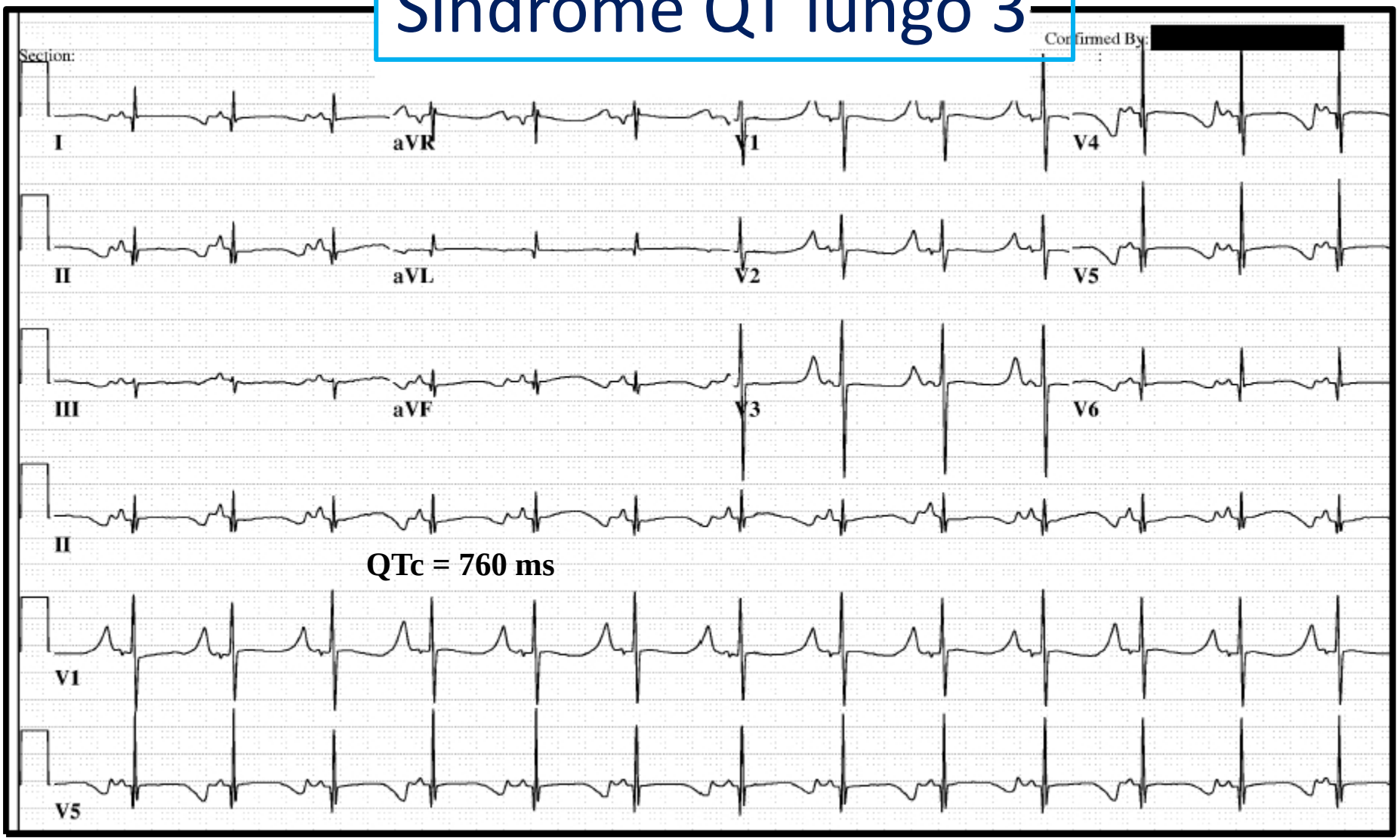

- **La misurazione del QTc, eseguita dalla macchina (inaccurata) era 362 ms.**
- **La misurazione manuale del QTc (accurata) era 760 ms.**

BDdx incompleto versus *ECG Brugada Pattern*

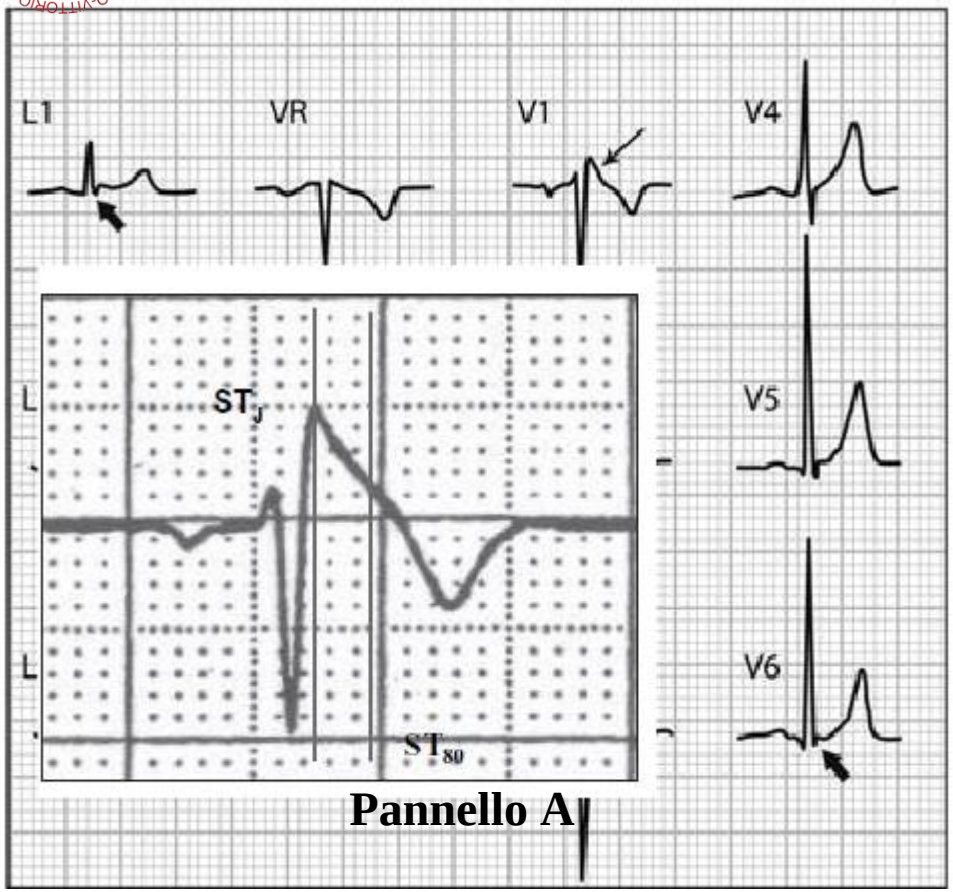

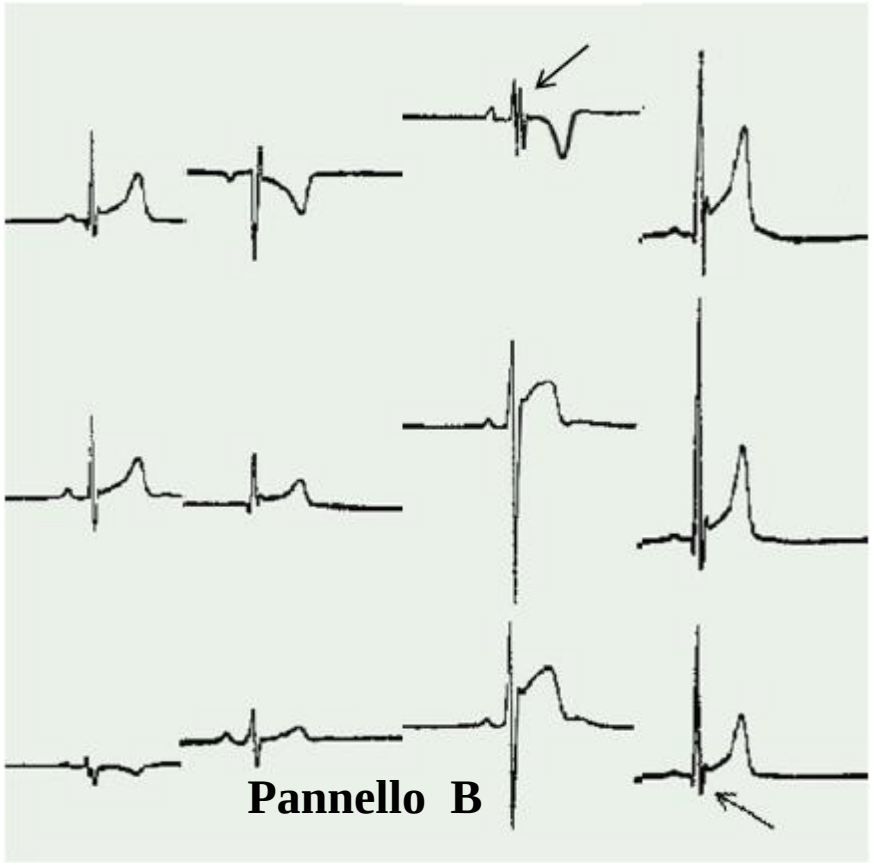

Pannello A. Brugada-ECG pattern che mima un BBdx incompleto. L'onda J (freccia) è visibile solo nelle precordiali destre (V1 e V2), senza una reciproca onda S (di voltaggio e durata comparabile) in DI e V6 (freccie spesse).
Pannello B. BBdx incompleto in un atleta. Si nota il lieve ritardo di conduzione intra ventricolare dx (durata del QRS = 115 ms) con un tipico pattern irSR' n V1 (freccia).
Da notare, anche, l'onda S reciproca in V6 (freccia).

Wolff Parkinson White

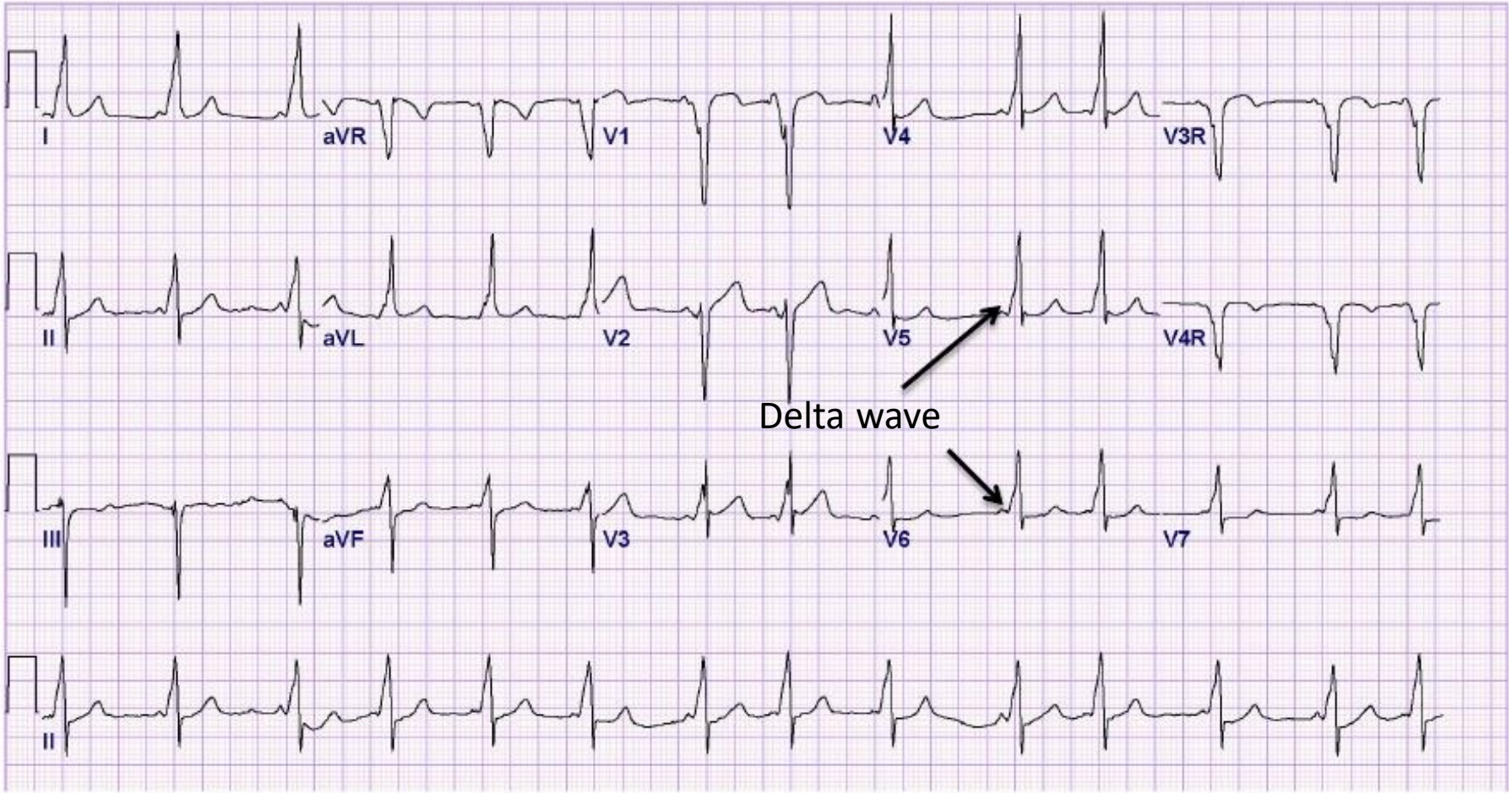

L'ECG dimostra un classico quadro di WPW con intervallo PR interval corto (< 120 ms), onda delta e QRS slargato (> 120 ms).

Non tutti gli intervalli PR corti sono WPW!!!

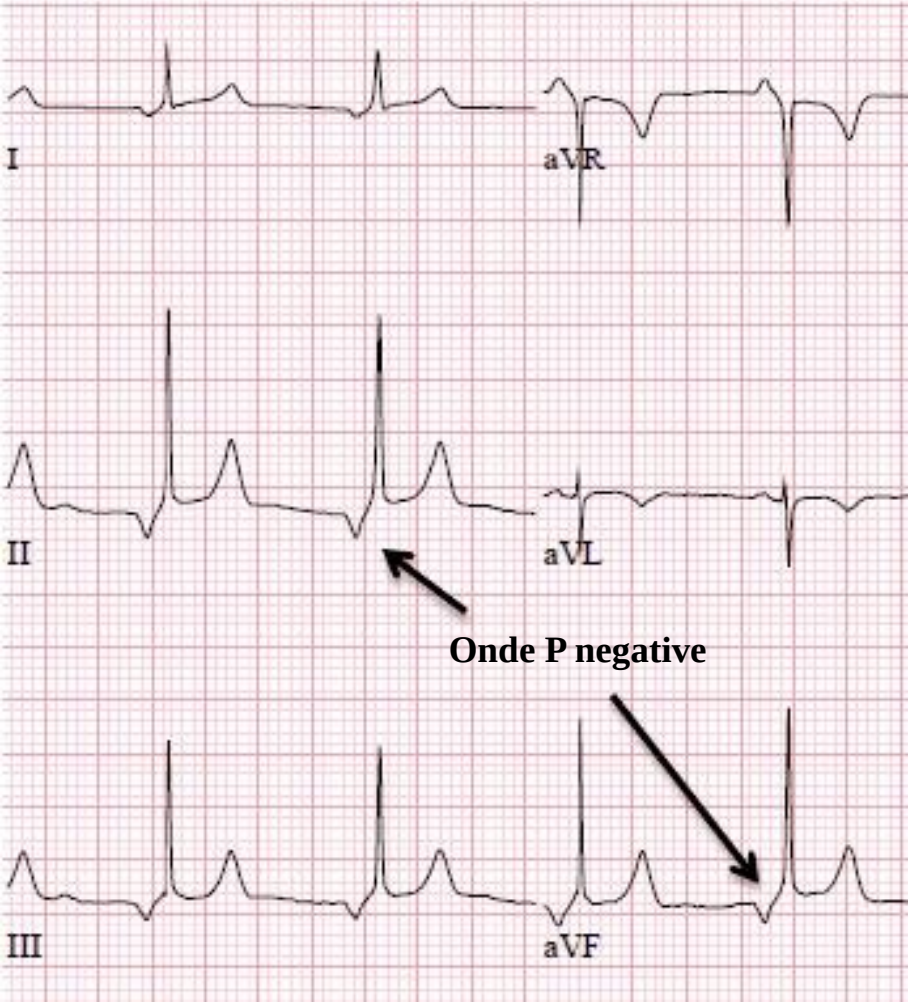

L'ECG rileva un intervallo PR corto da ritmo atriale basso.

Poichè l'impulso si genera in una zona adiacente il nodo AV, il tempo di conduzione atriale è ridotto e quindi l'intervallo PR accorciato.

Le onde P negative in sede inferiore (II, III, aVF) confermano che si tratta di un ritmo atriale basso e non di una preeccitazione ventricolare tipo WPW.

Caso 1: Ragazzo di 16 anni, maratoneta. Valutazione per attività sportiva

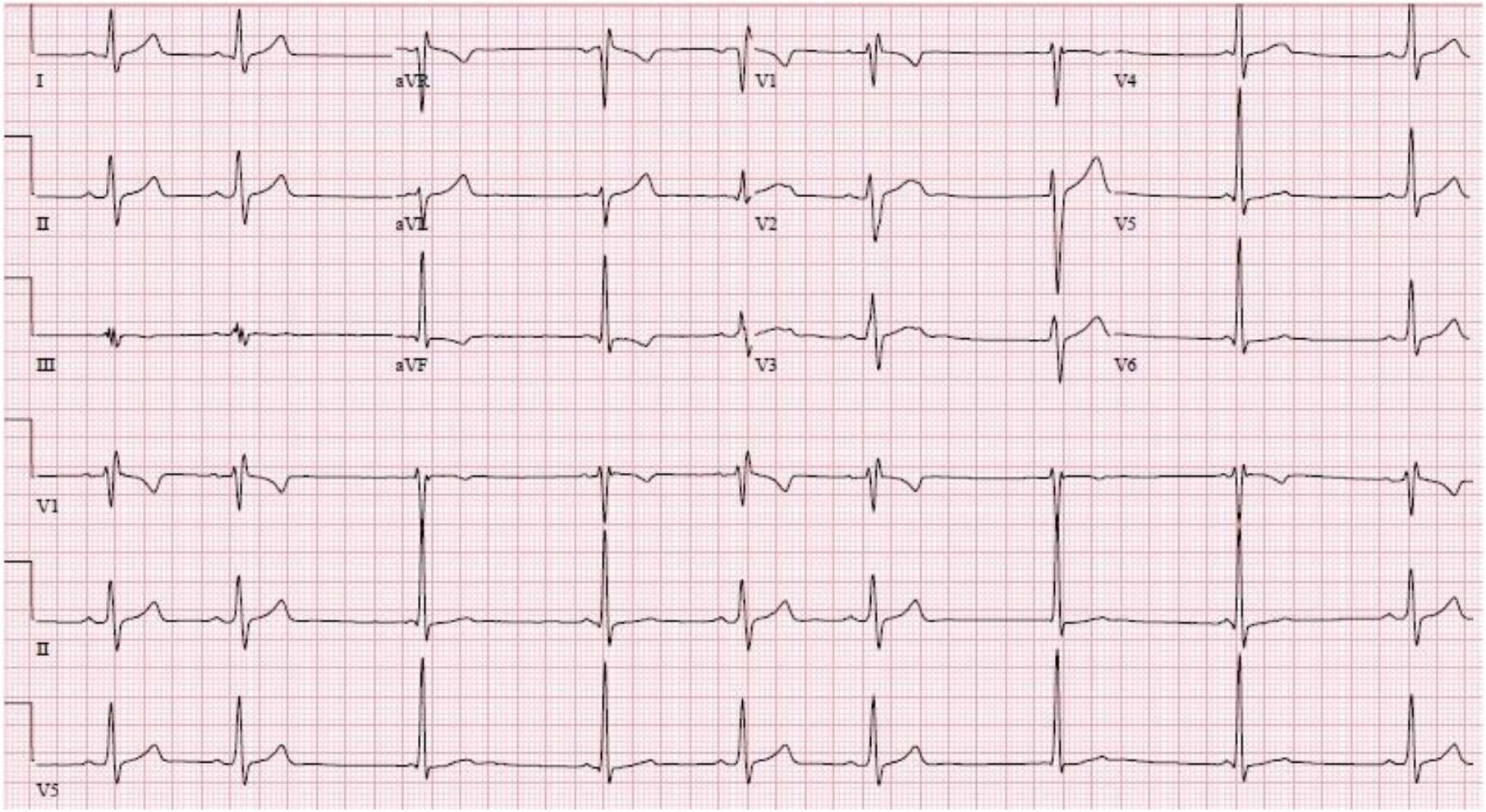

Come giudichi questo ECG:

1) **Normale - non necessari ulteriori esami**
2) **Anormale - necessari ulteriori esami**

Risposta: Normale

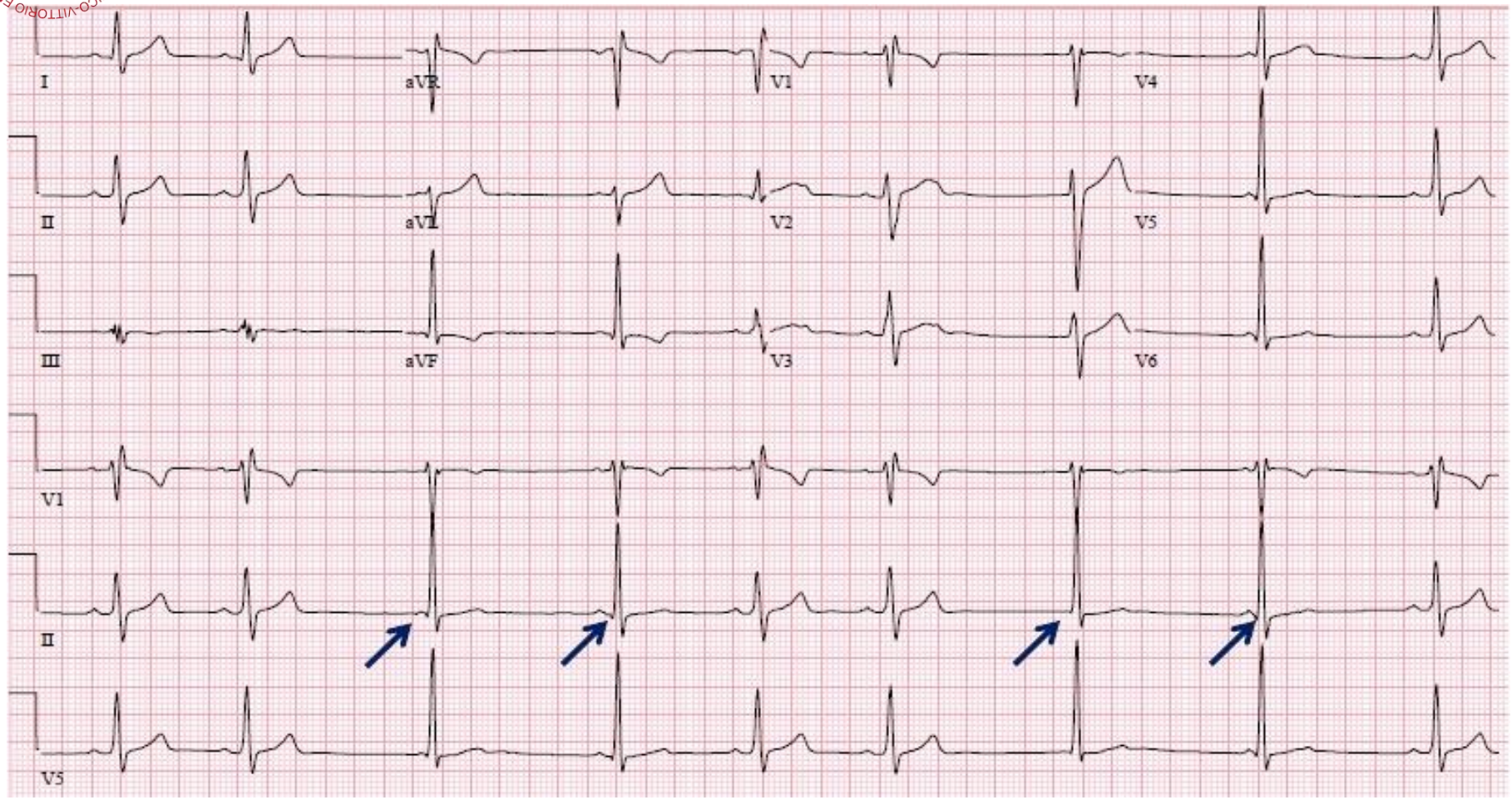

L'ECG rivela una bradicardia sinusale (53 bpm) con aritmia sinusale; quando la fr sinusale si abbassa, per aumento del tono vagale, negli atleti, subentra un ritmo giunzionale. Questo è un evento frequente negli ateleti allenati.

Il ritmo sinusale ricompare con l'aumeto della fc, sotto sforzo.

Caso 2: Ragazza di 16 anni, ballerina, giunge per palpitazioni

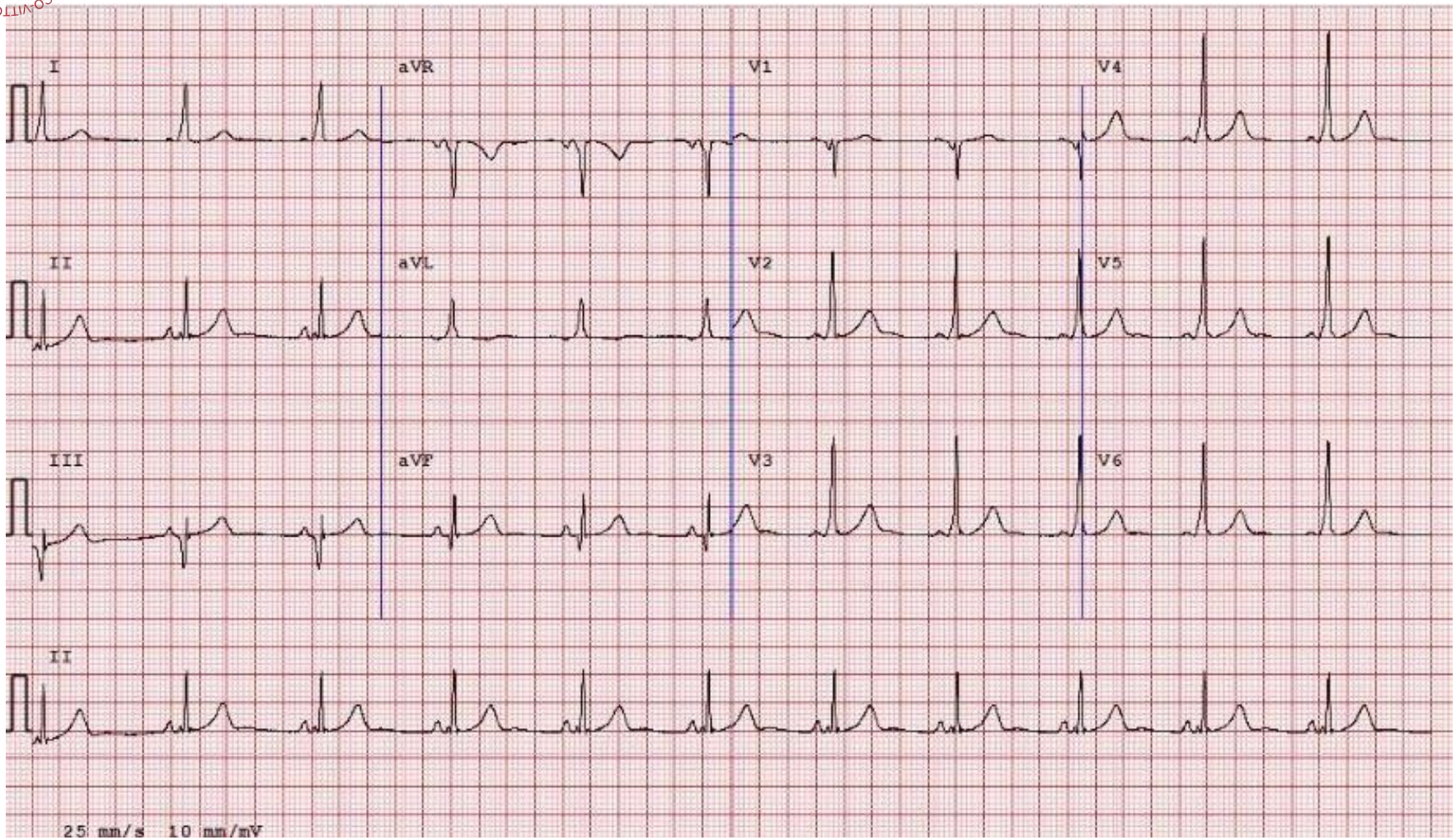

Come giudichi questo ECG:

1) **Normale – non necessari ulteriori esami**
2) **Anormale – necessari ulteriori esami**

Risposta: Anormale

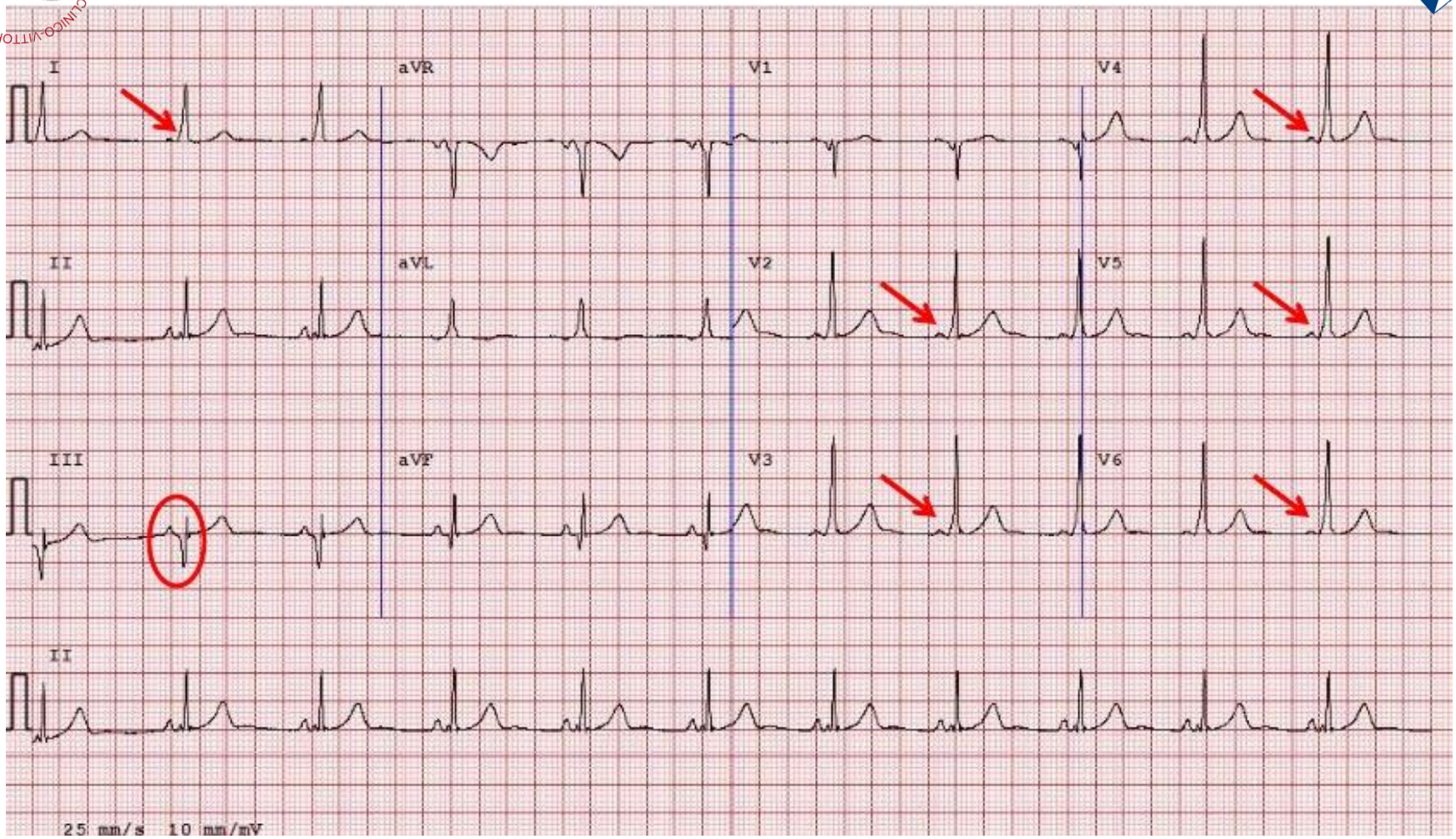

Questo ECG esibisce un pattern tipico di preeccitazione tipo WPW con intervallo PR corto (< 120 ms) e onda delta, meglio visibile nelle derivazioni precordiali e in DI (frecce). Una onda delta negativa sin può notare in DIII (cerchio).

Caso 3: Un ragazzo di 16 anni, cestista, si presenta per una valutazione sportiva. Asintomatico

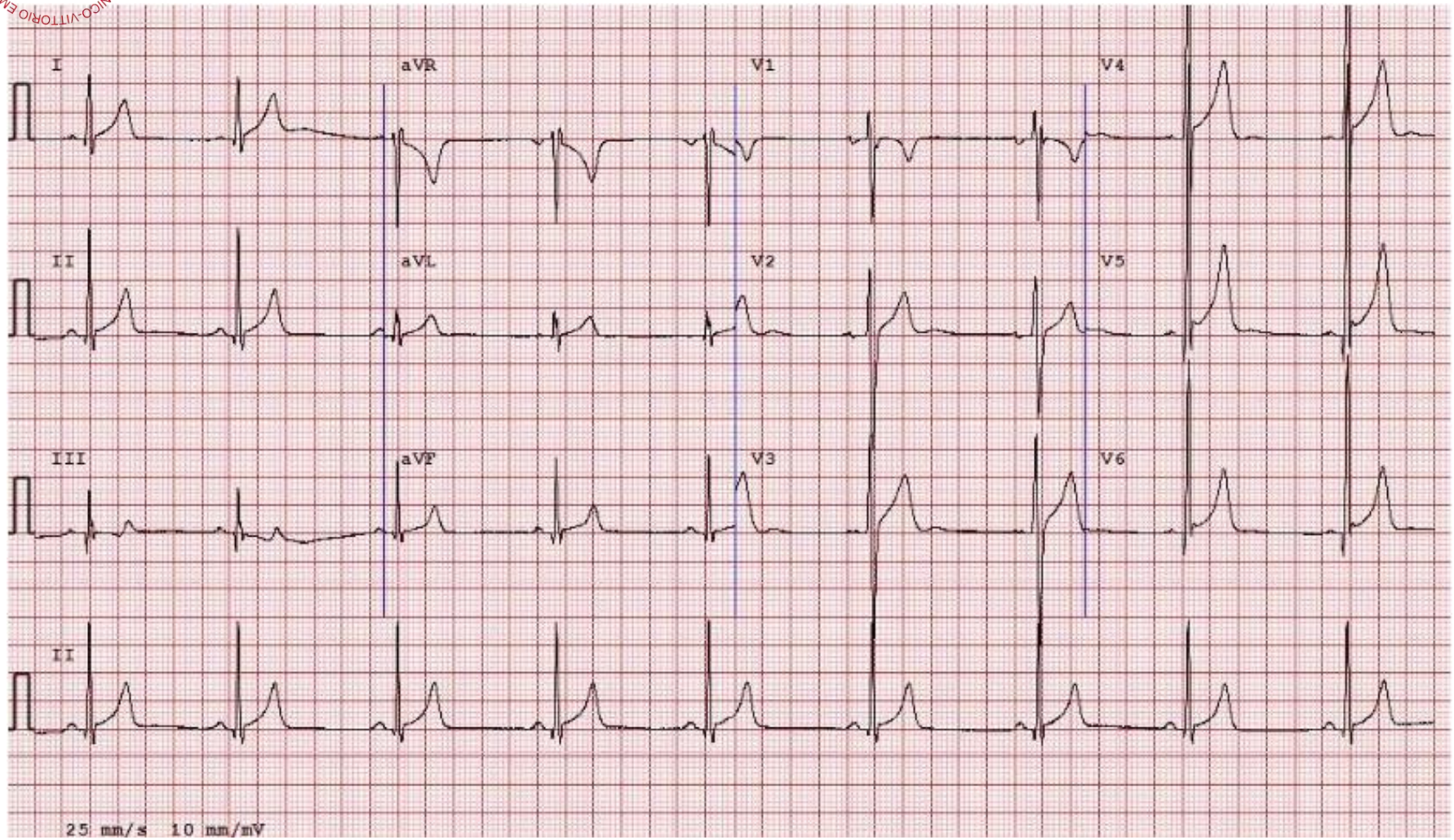

Come giudichi questo ECG:

1) **Normale – non necessari ulteriori esami**
2) **Anormale – necessari ulteriori esami**

Risposta: Anormale

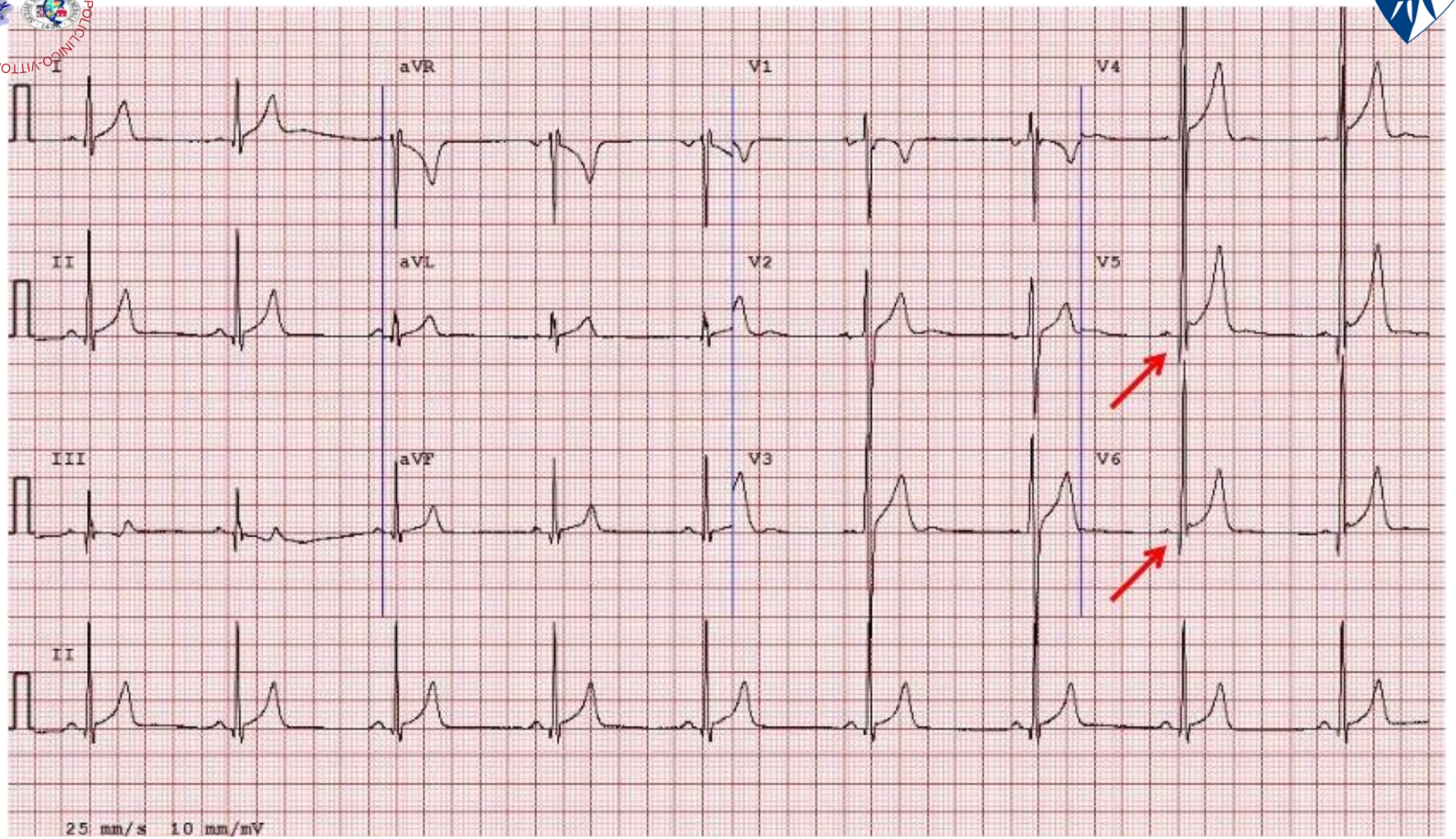

Questo ECG dimostra una ripolarizzazione precoce, elevazione del segmento ST e onde T alte, normali in un atleta.
Tuttavia sono presenti onde Q (> 3 mm) in V5-V6 (freccie), che rendono questo ECG anormale. **Si programma valutazione ecocardio.**

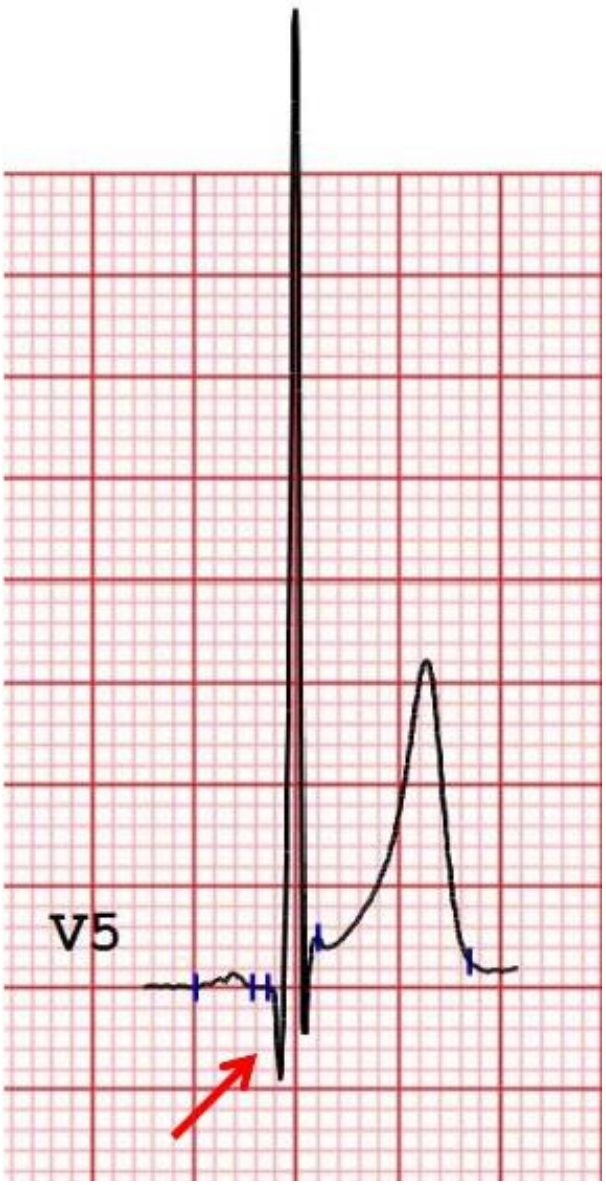

La derivazione V5 amplificata, mostra una onda Q profonda, circa 5 mm

Alterazioni ECG patologiche suggestive di cardiomiopatia

Prevalenza di Anomalie ECG nelle Cardiomiopatie

- CMI: 80-95%
- VDX aritmogeno: > 80%
- CMD: 90%

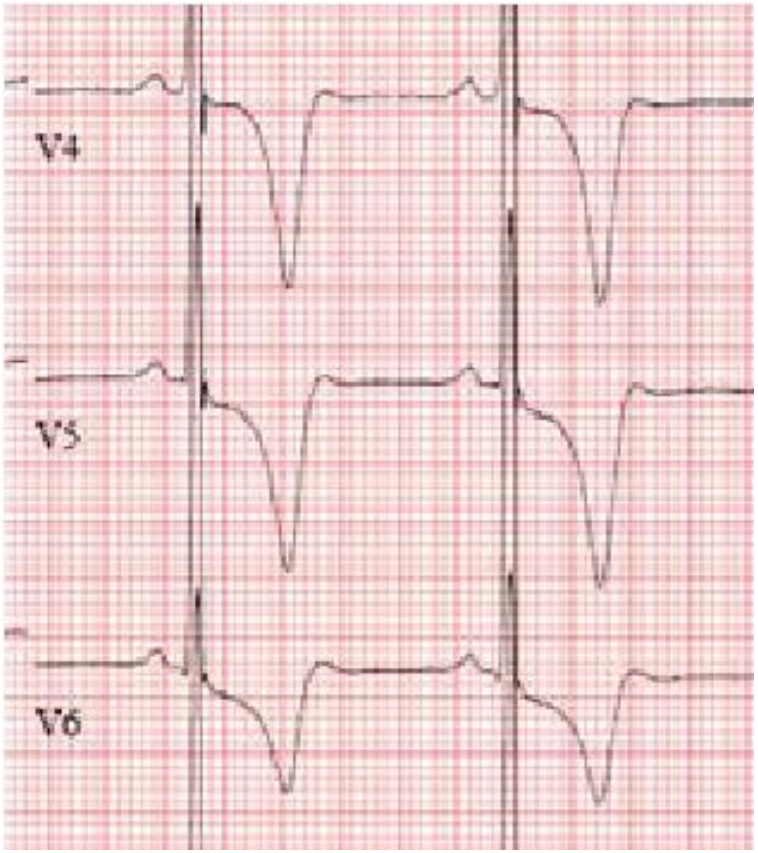

Anomalie ECG: Cardiomiopatie

Quadri ECG anomali	Definizione
Inversione onda T	> 1 mm in profondità in due o più derivazioni tra V2-V6, II e aVF, o/e aVL (eccetto III, aVR, e V1)
Depressione segmento ST	≥ 0.5 mm in profondità in due o più derivazioni
Onde Q patologiche	> 3 mm in profondità or > 40 ms in durata in due o più derivazioni (eccetto III e aVR)
BBsn completo	QRS ≥ 120ms, complesso QRS negativo in V1 (QS o rS), e R monofasica verticale in I e V6
Ritardo conduzione IV	Ogni durata del QRS ≥ 140ms
Deviazione assiale sn	- 30° a - 90°
Ingrandimento atriale sinistro	Durata onda P aumentata > 120 ms in I o II con porzione negativa dell'onda P ≥ 1mm in profondità e ≥ 40 ms di durata in V1
Pattern di IVDx	R-V1+S-V5 > 10.5 mm **e** deviazione assiale destra > 120°
Extra ventricolari	≥ 2 BEV per 10 secondi
Aritmie ventricolari	Coppie, triplette e tachicardia ventricolare non sostenuta

Cardiomiopatia ipertrofica

CMI

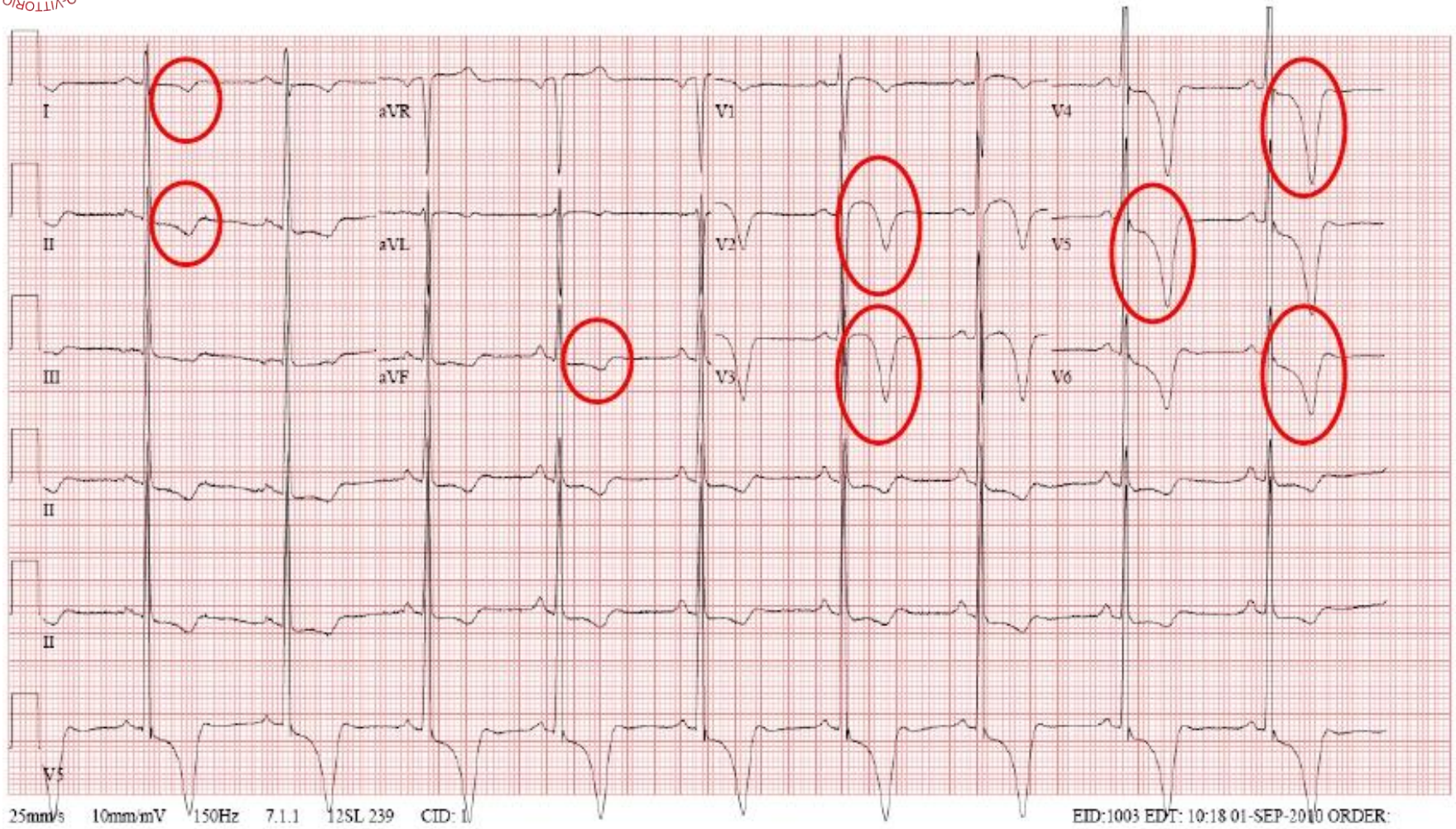

Ragazzo di 22 anni, tennista con diagnosi di cardiomiopatia ipertrofica apicale. Notare l'inversione dell'onda T in I, II, and aVF, e le onde T, profonde, invertite in V2-V6, con depressione del tratto ST in V4-V6: **PATOLOGICO**

CMI

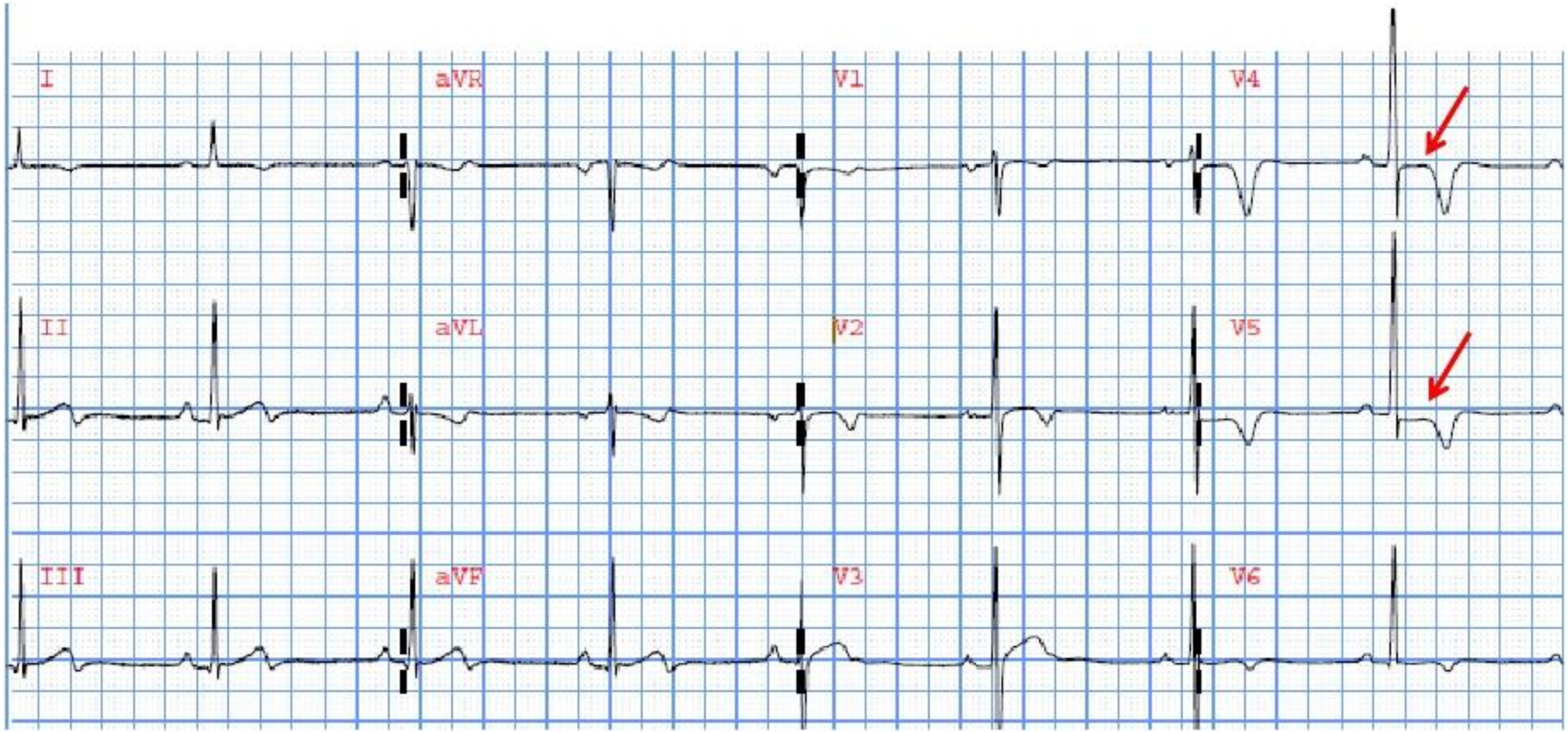

Depressione dell'ST: ≥ 0.5 mm, in 2 o più derivazioni (frecce) e inversione dell'onda T in I, AVL, V4-V6

CMI

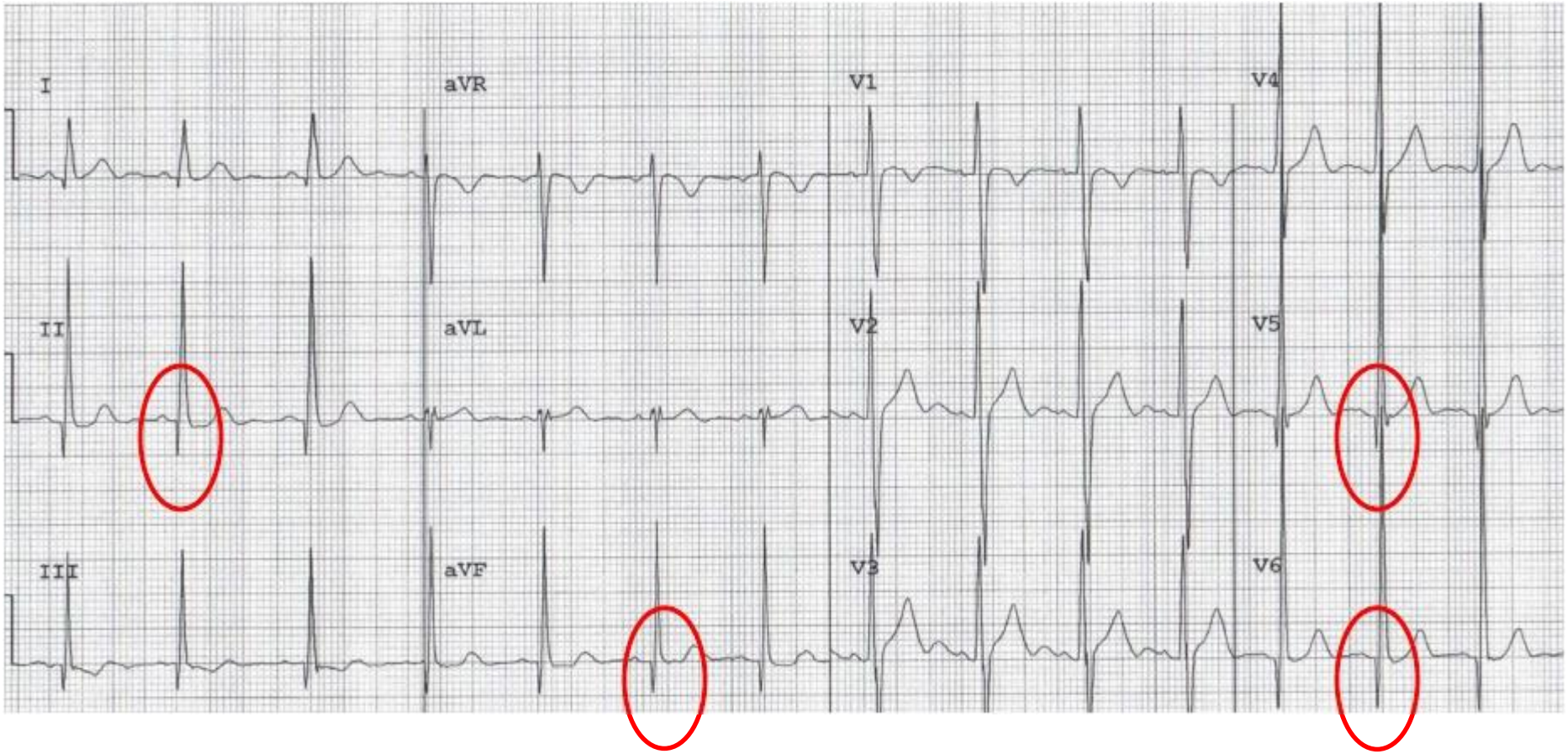

Onde Q patologiche (> 3mm)

CMI

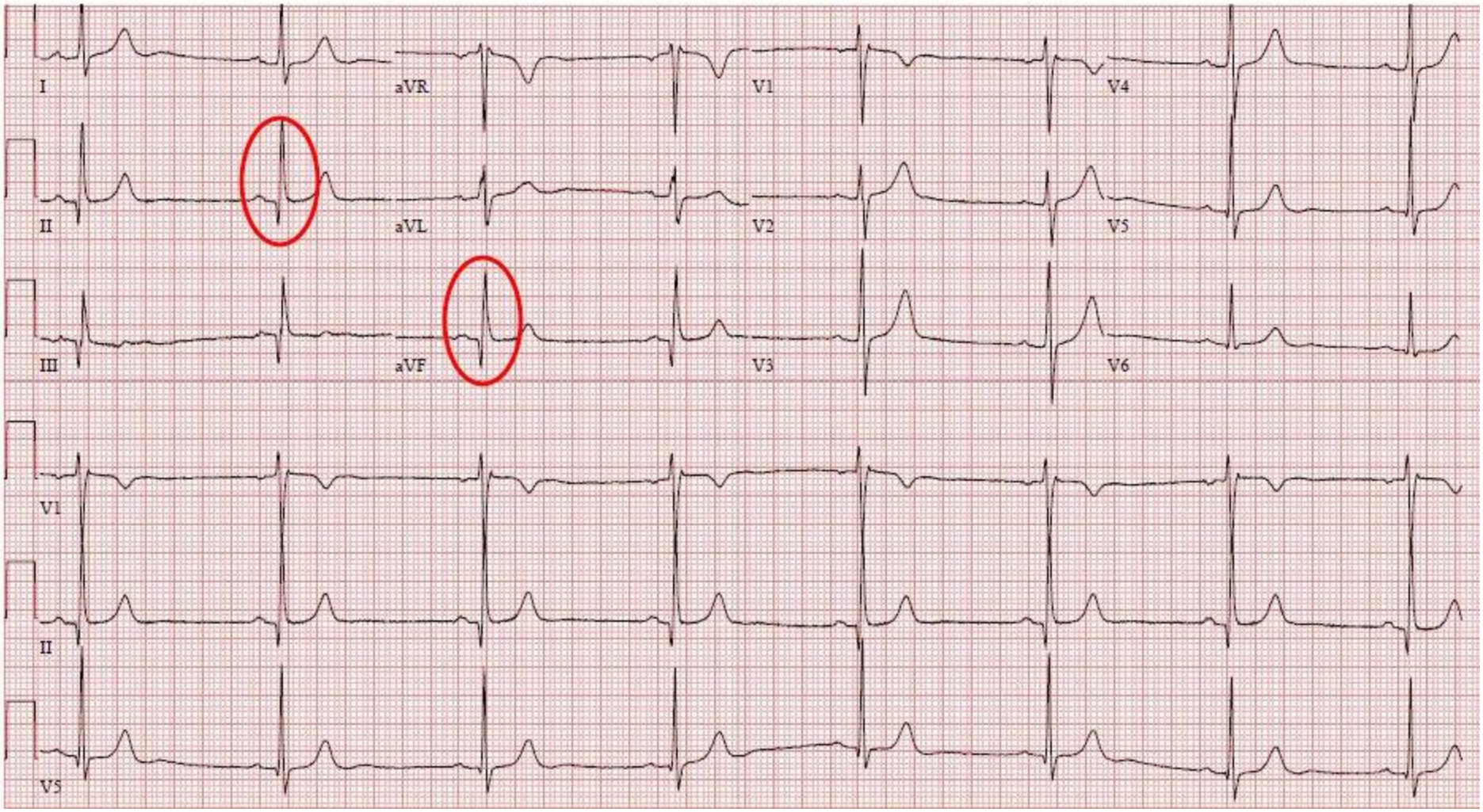

Onde Q patologiche: > 3 mm in 2 o più derivazioni (eccetto III e aVR)

CMI

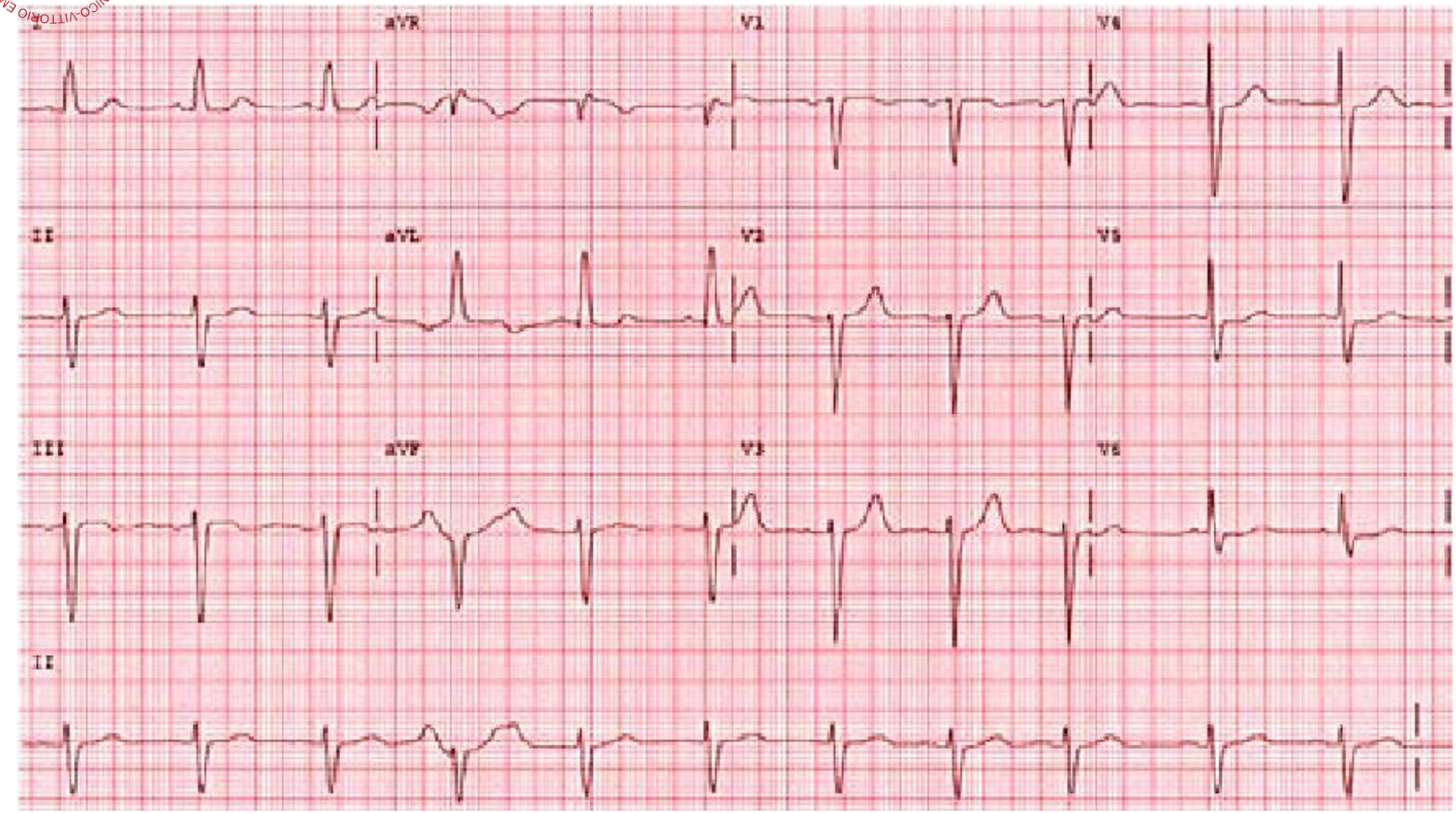

L'ECG rivela una <u>marcata deviazione assiale</u> sn: tra -30° e -90°. Notare il vettore del QRS positivo in I e AVL, negativo in II e aVF

Cardiomiopatia dilatativa

Onde Q patologiche

> 3 mm in profondità o > 40 ms in durata in almeno 2 derivazioni (eccetto III and aVR)

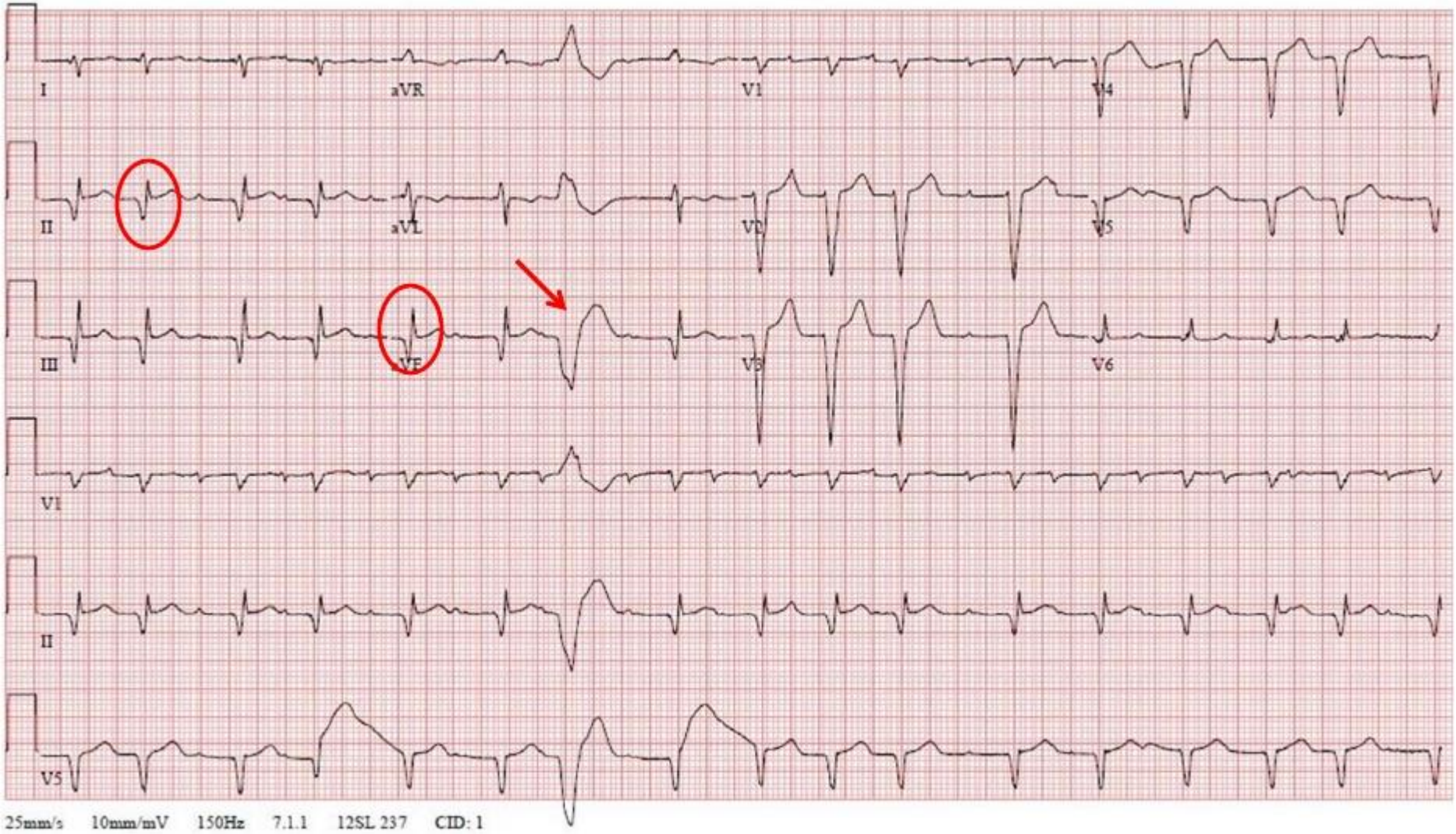

ECG di un giovane paziente con CMD. Notare le onde Q in sede inferiore (II, III, aVF), scarsa progressione del'onda R nelle precordiali dx, onde S profonde in V1-V3, e una extrasistole ventricolare isolata (freccia). Blocco AV di 1° grado.

CMD

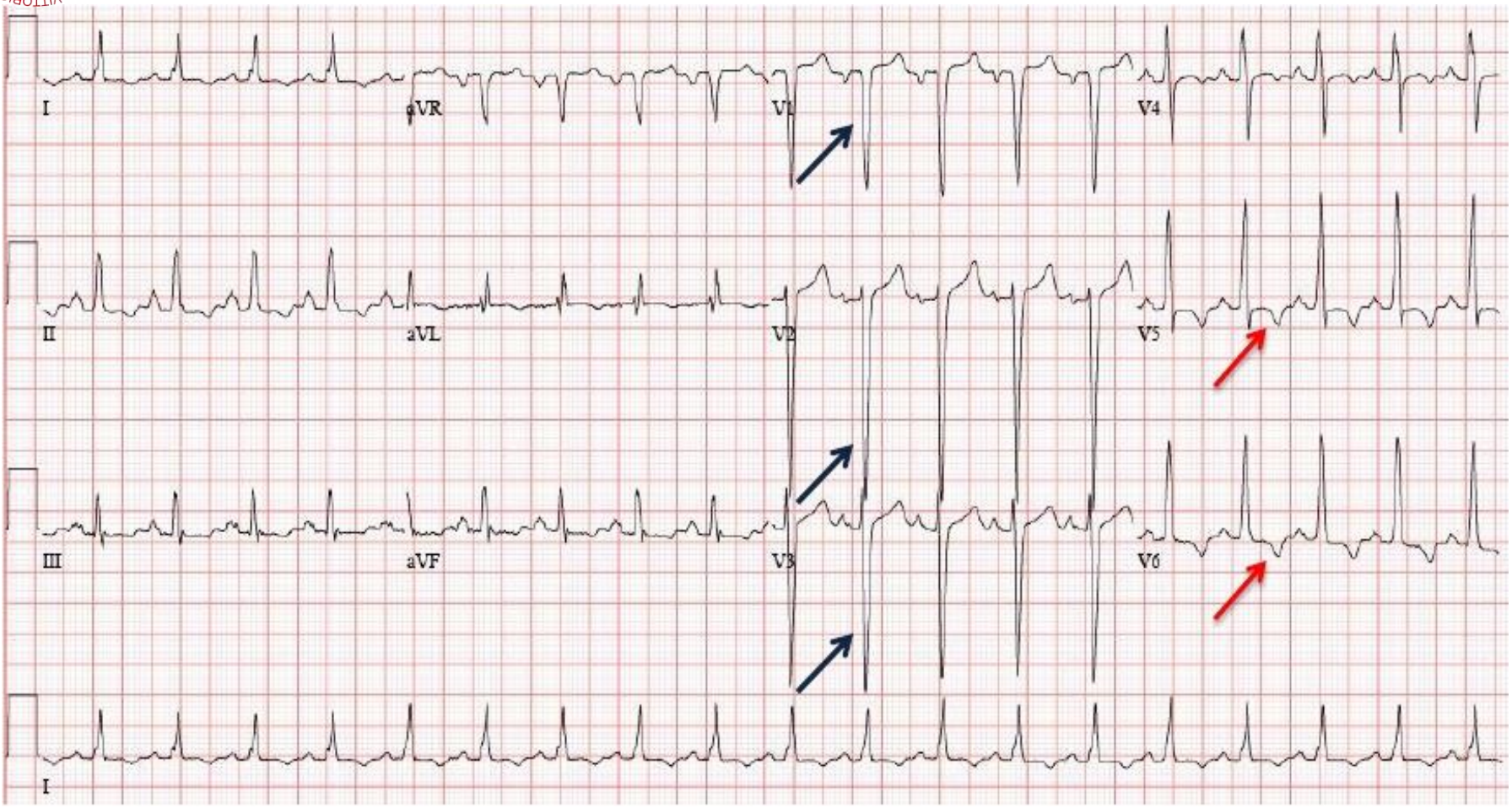

Notare l'ingrandimento atriale sinistro, l'inversione delle onde T in sede laterale (I, aVL) e nelle precordiali sn (V5-V6), e le onde S profonde in V1-V3 (**triade di Goldberger**).

CMD

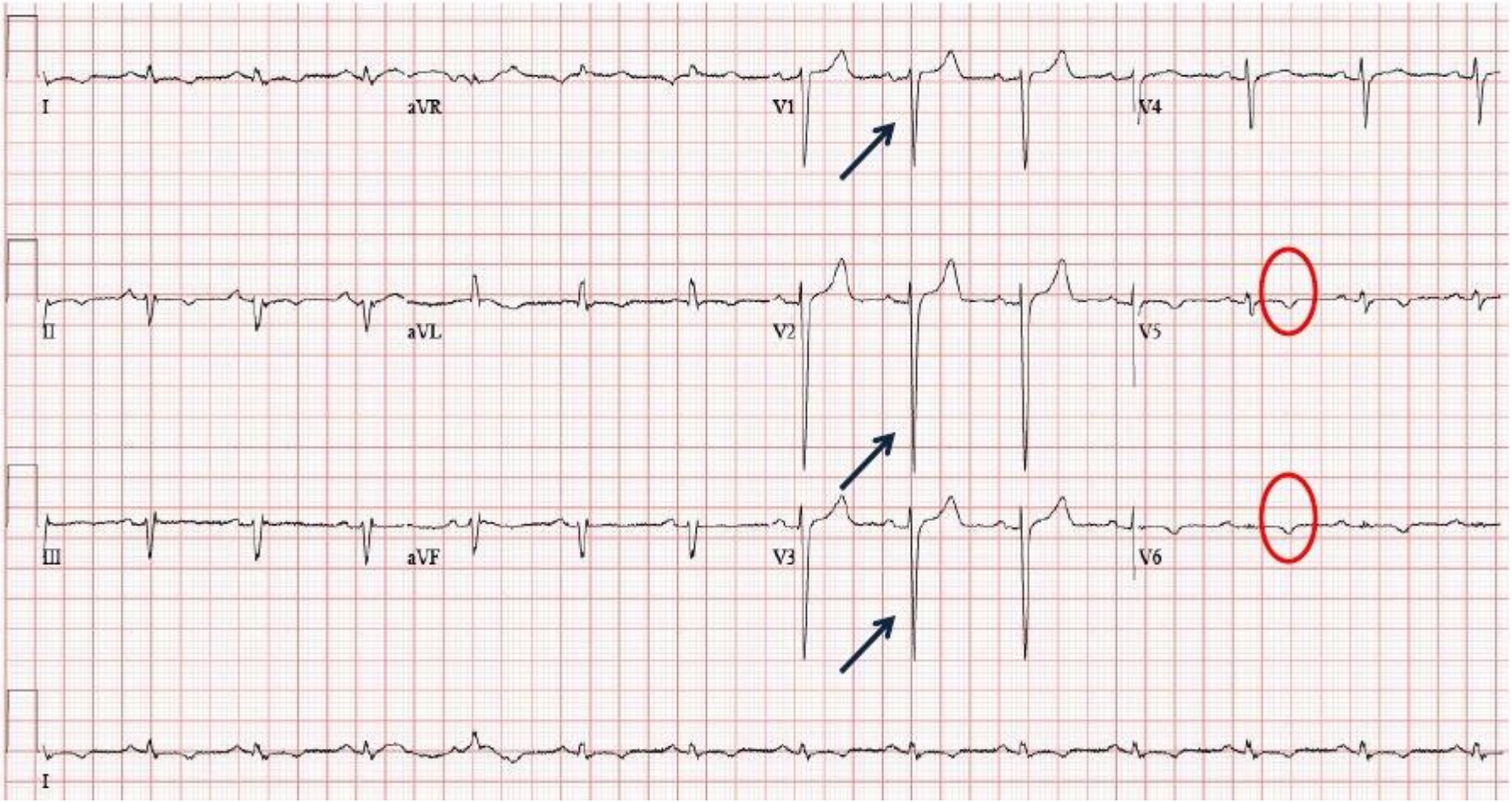

L'ECG rileva deviazione assiale sinistra, scarsa progressione dell'onda R in V1-V3 con S profonde (frecce), inversione, in sede laterale, dell'onda T (cerchio).

Post-Test

1) Maschio 19 anni, calciatore

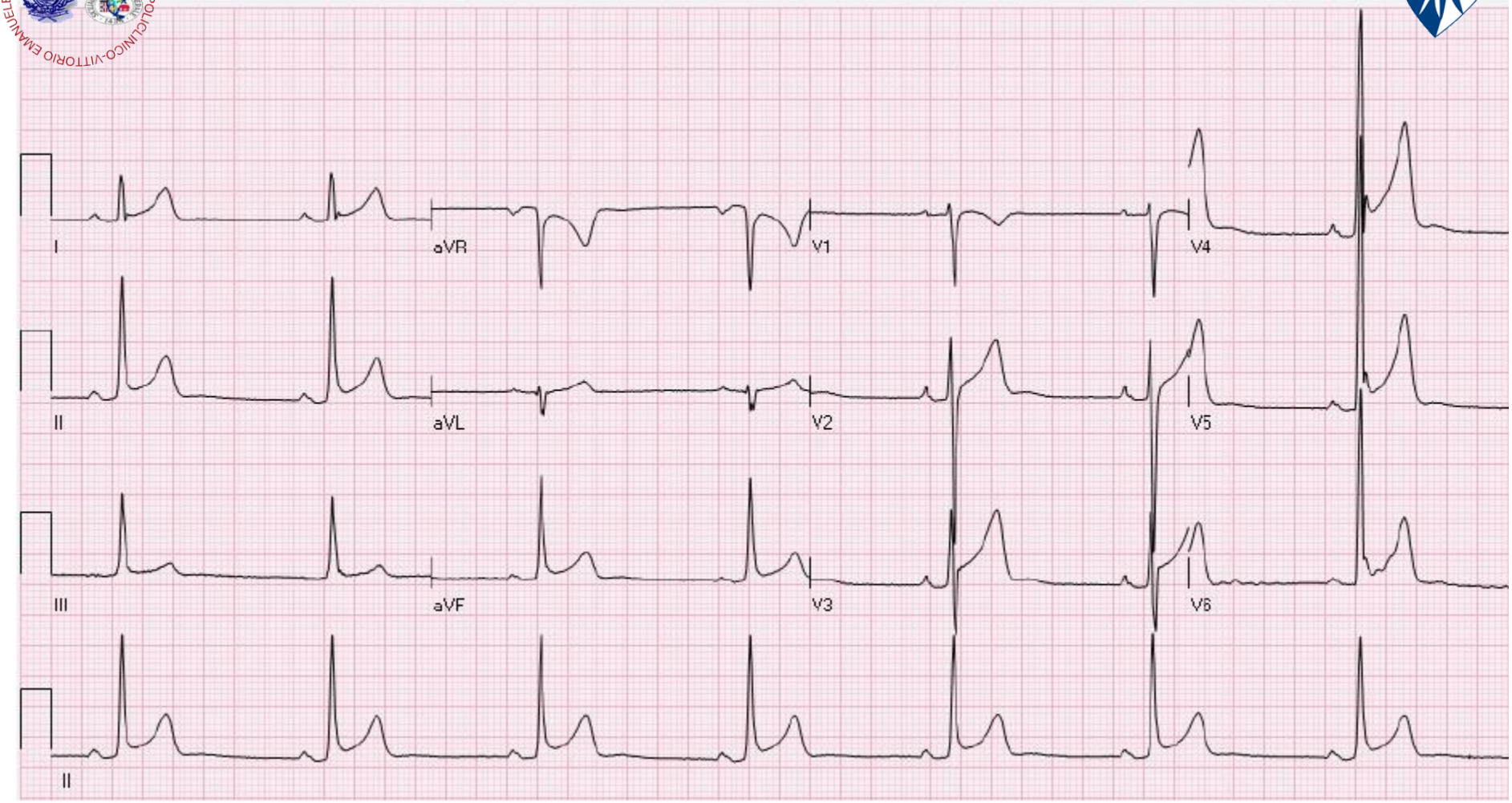

Come giudichi questo ECG:

1) Normale – **non necessari ulteriori esami**

2) Anormale – **necessari ulteriori esami**

Normale

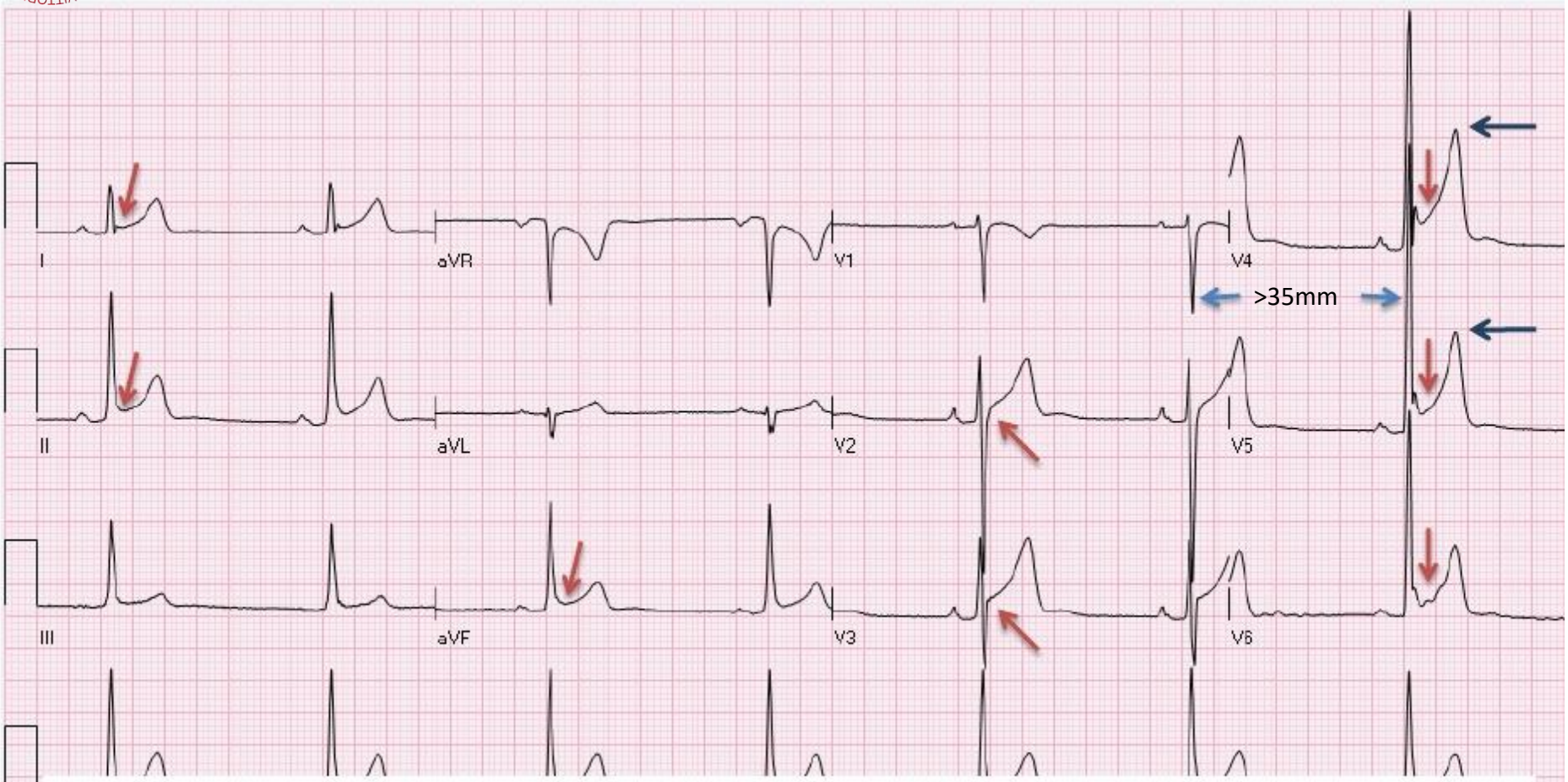

L'ECG dimostra bradicardia sinusale, precoce ripolarizzazione con ST elevato (frecce), onde T alte (frecce scure) e criteri di voltaggio per ipertrofia ventricolare sinistra. **Caratteristiche comuni nel cuore d'atleta.**

2) Ragazza di 18 anni, gioca a pallavolo

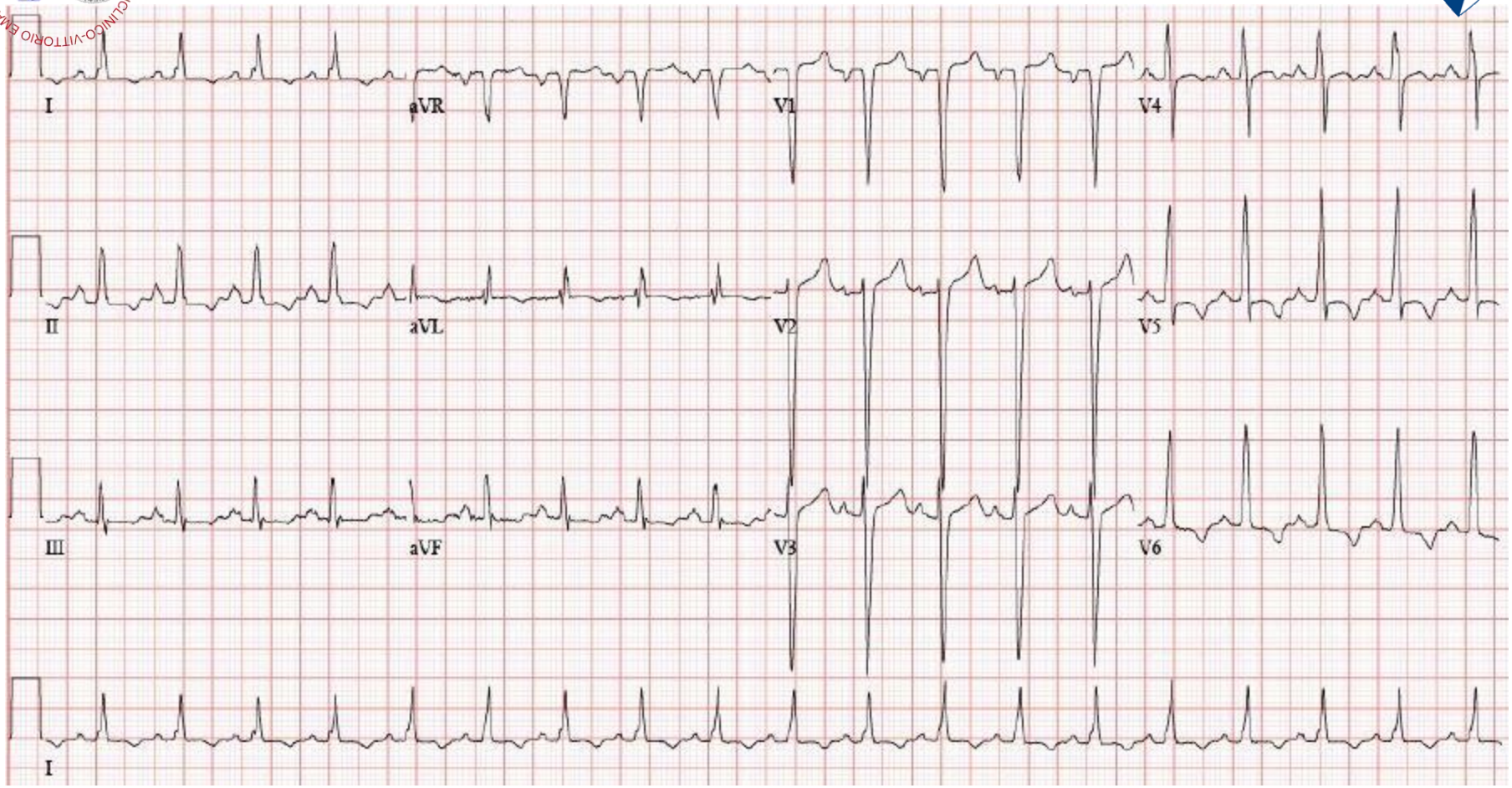

Come giudichi questo ECG:

1) Normale – **non necessari ulteriori esami**

2) Anormale – **necessari ulteriori esami**

Anormale

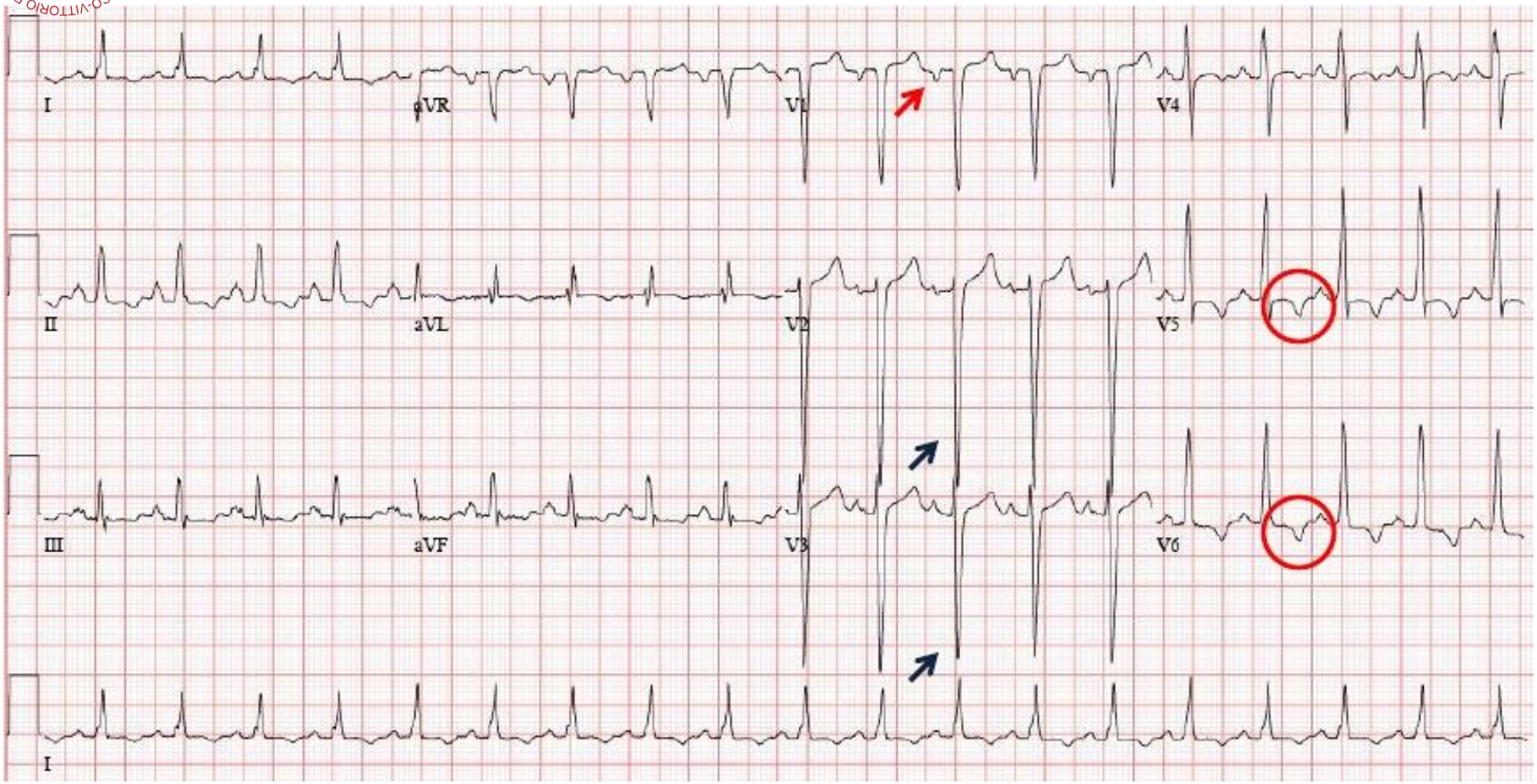

L'ECG rivela una tachicardia sinusale, un ingrandimento atriale sinistro, onde T negative in DI e AVL ed in V5 e V6, profonde onde S da V1 a V3. (triade di Goldberger). **Tracciato compatibile con cardiomiopatia dilatativa.**

3) Ragazzo di 16 anni, gioca a calcio. Asintomatico.

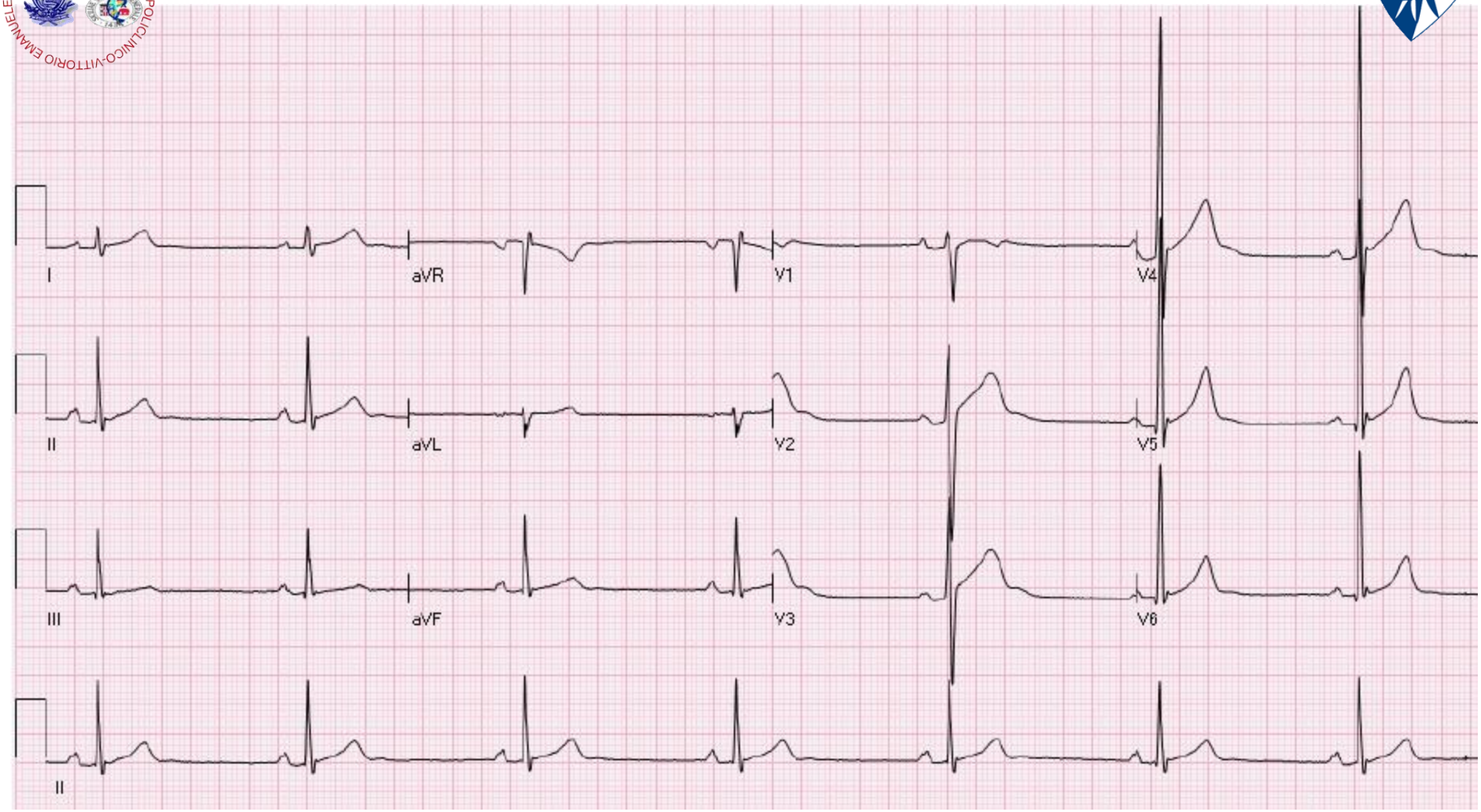

Come giudichi questo ECG:

1) Normale – **non necessari ulteriori esami**

2) Anormale – **necessari ulteriori esami**

Normale

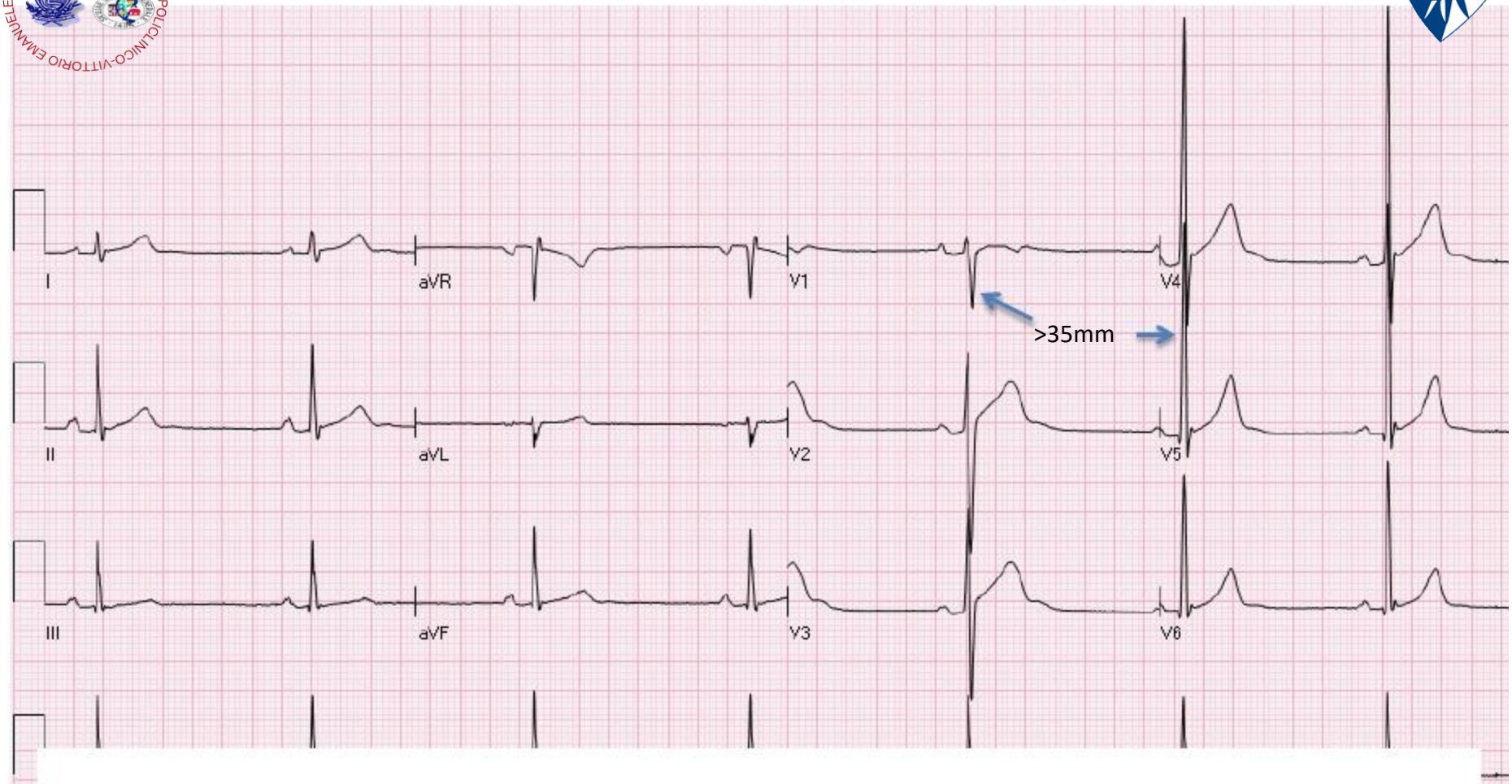

L'ECG presenta i criteri di voltaggio per ipertrofia ventricolare sinistra (S-V1 + R-V5 > 35 mm) (frecce). Da notare l'assenza di: dilatazione atriale sinistra, deviazione assiale sn, depressione del tratto ST, inversione dell'onda T, onde Q patologiche.

Un incremento isolato dei voltaggi del QRS, senza altre anomalie ECG, è un riscontro frequente negli atleti e **non necessita di ulteriori accertamenti.**

4) Ragazzo di 17 anni, gioca a basket. Asintomatico.

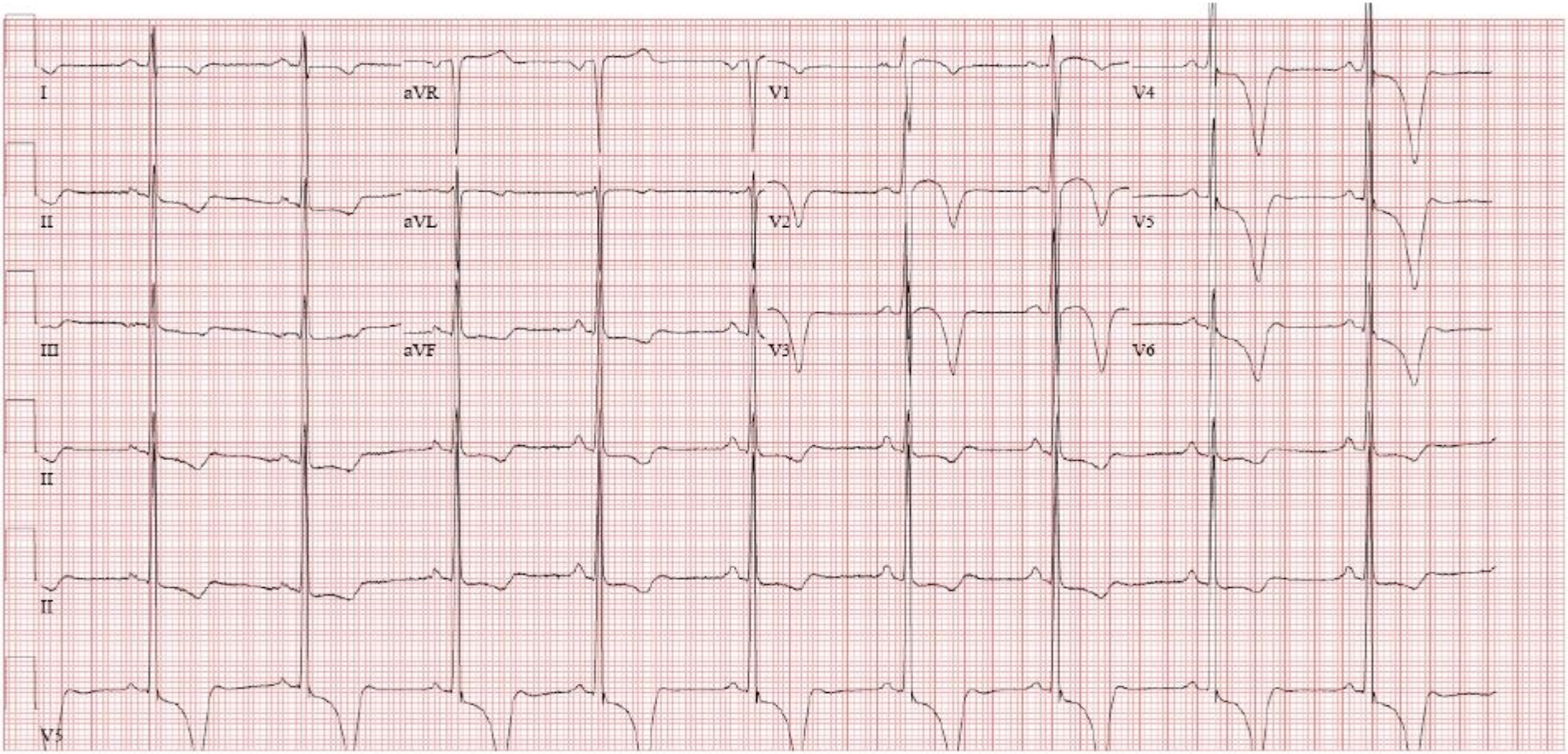

Come giudichi questo ECG:

1) Normale – **non necessari ulteriori esami**

2) Anormale – **necessari ulteriori esami**

Anormale: Cardiomiopatia ipertrofica

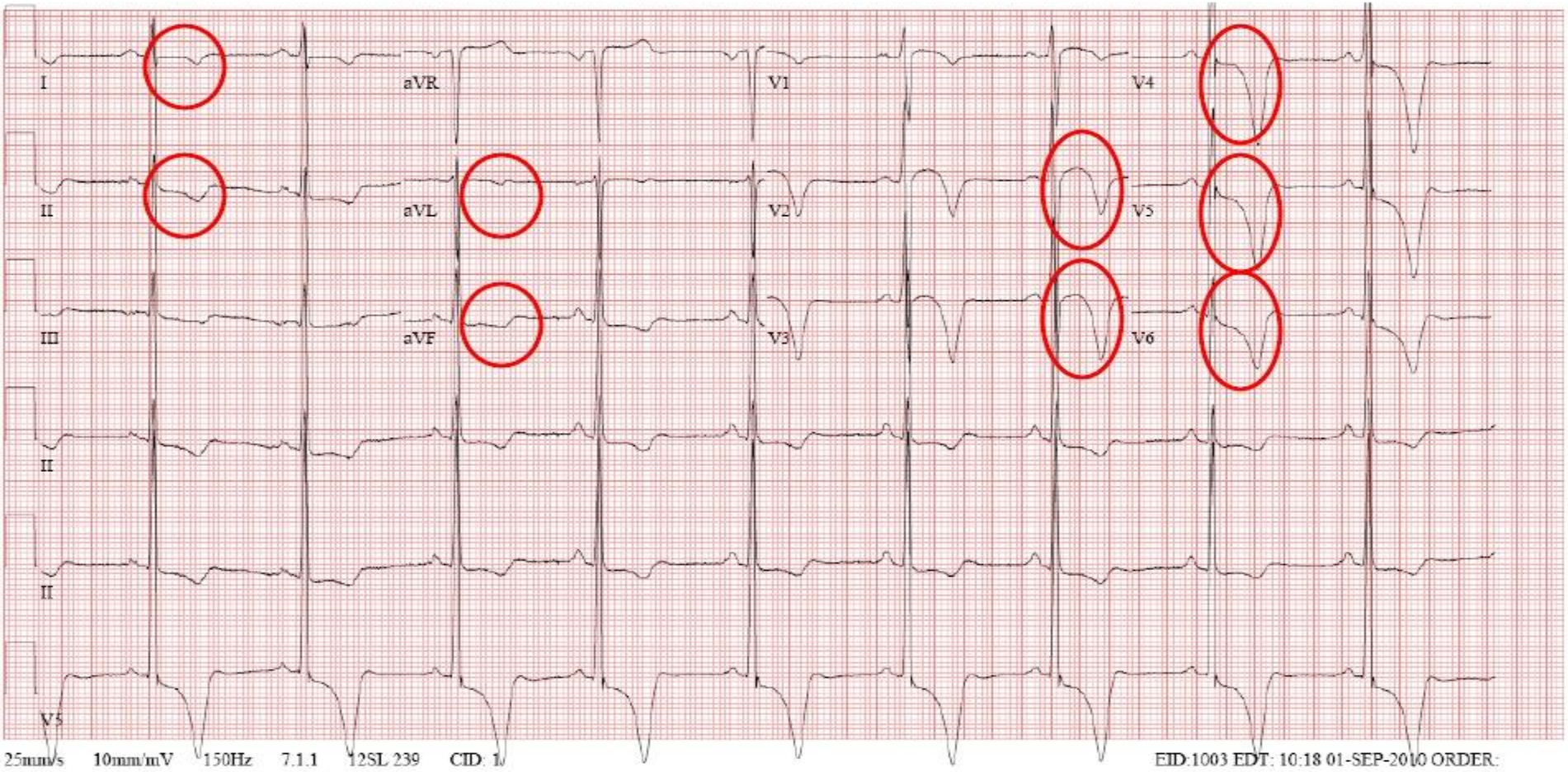

Da notare, oltre le R elevate nelle precordiali sn, la depressione diffusa del tratto ST con inversione dell'onda T

Da ricordare sempre, e comunque che:

Lo screening ECG non è mai *perfetto*…
e, soprattutto, non è una polizza vita!!!

formazione: gioco di squadra o il solito gioco…

Ai blocchi di partenza….

PRONTI???

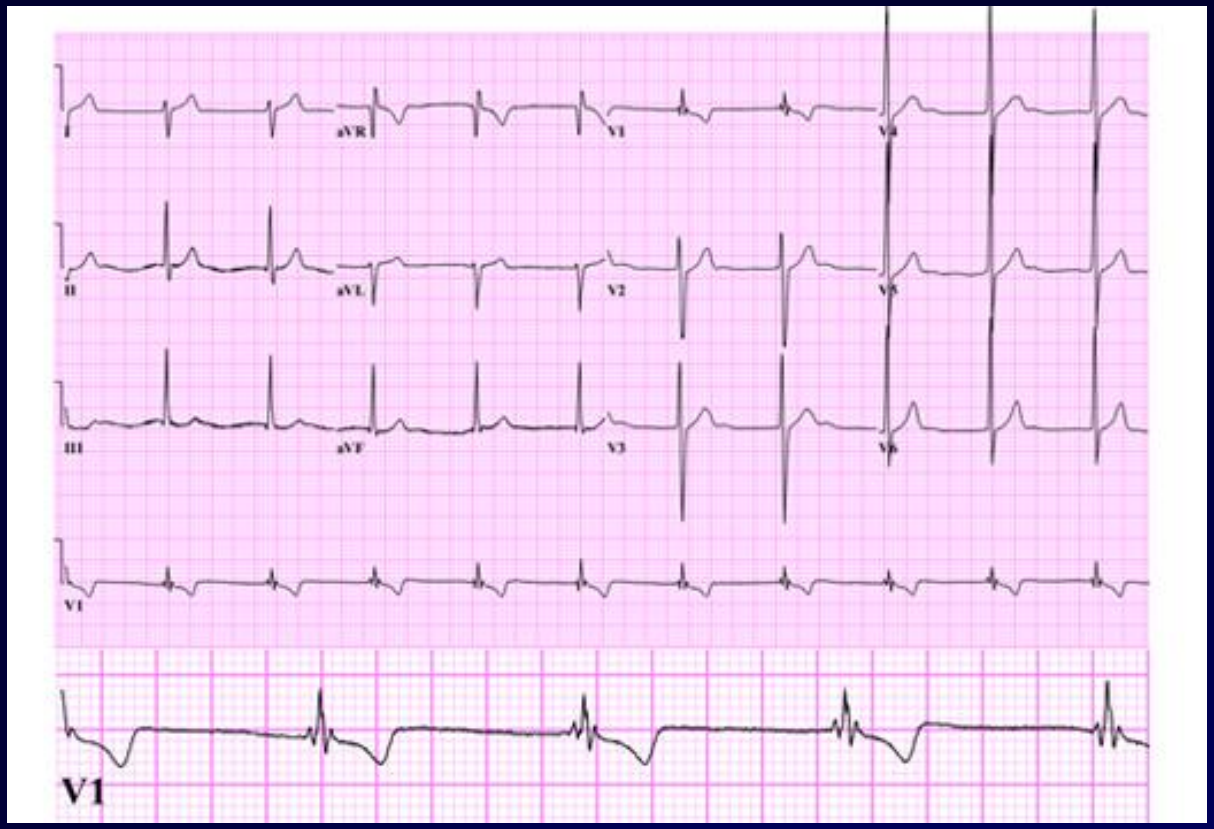

Un ragazzo di 16 anni arriva in PS con dolore toracico, lieve dispnea e intolleranza allo sforzo. Non è la prima volta. All'EO: non angor, Fc 60 bpm, PA 108/50. Non soffi.

– Alla luce di questo ECG, cosa fai?

A. Somministri atropina ev a 0.02 mg/kg

B. Non fai nulla perchè si tratta di un ECG normale x l'età

C. Inizi terapia con amiodarone

D. Richiedi uno studo elettrofisiologico

E. Richiedi un ecocardiografia

Risposta: B. Non fai nulla perchè si tratta di un ECG normale x l'età

L'Ecg mostra un ritmo giunzionale. Nota il ritmo regolare con assenza di onde P (freccia) prima del QRS. Onde P retrograde possono essere, qualche volta, viste subito dopo il QRS o all'interno dell'onda T. Nei bambini, come negli atleti, un ritmo giunzionale è un riscontro frequente, causato da: ipertono vagale, condizioni di stress acuto (infezioni, destaurazioni etc). La FC di questi soggetti si incrementa regolarmente sotto sforzo ed il ritmo torna sinusale A dispetto dei complessi QRS alti, questi pazienti non hanno una ipertrofia ventricolare sn. **Utile ecg annuale.**

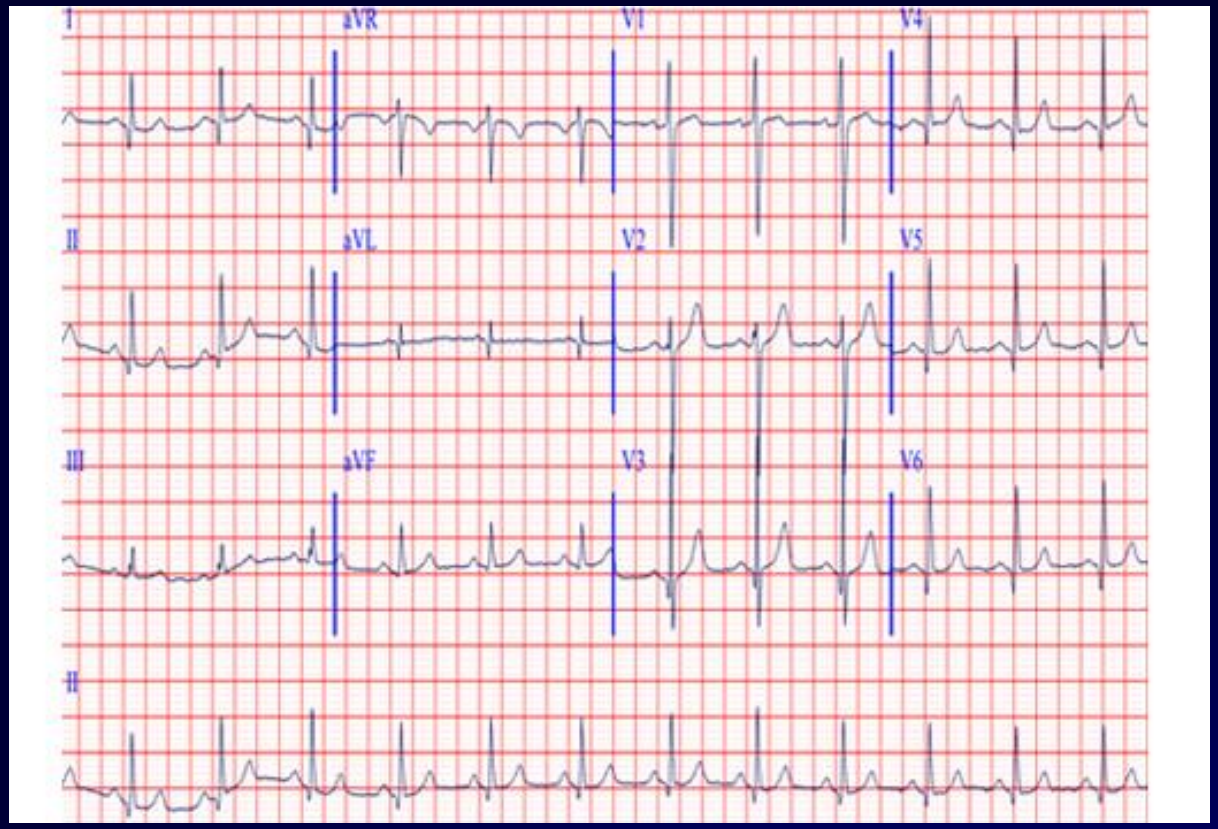

Un ragazzo di 15 anni accusa un episodio sincopale durante una partita di calcio. Viene condotto in ambulanza al PS. Preoccupato per il rischio potenziale, consigli al pz di evitare condizioni di sforzo estreme, almeno sino ad accurata valutazione del cardiologo pediatra.

Perchè? Quale anomalia strutturale puoi sospettare all'ECG?

A. Presenza di una via accessoria

B. DIV

C. Anomalia di Ebstein

D. Cardiomiopatia ipertrofica

E. Anomalia coronarica

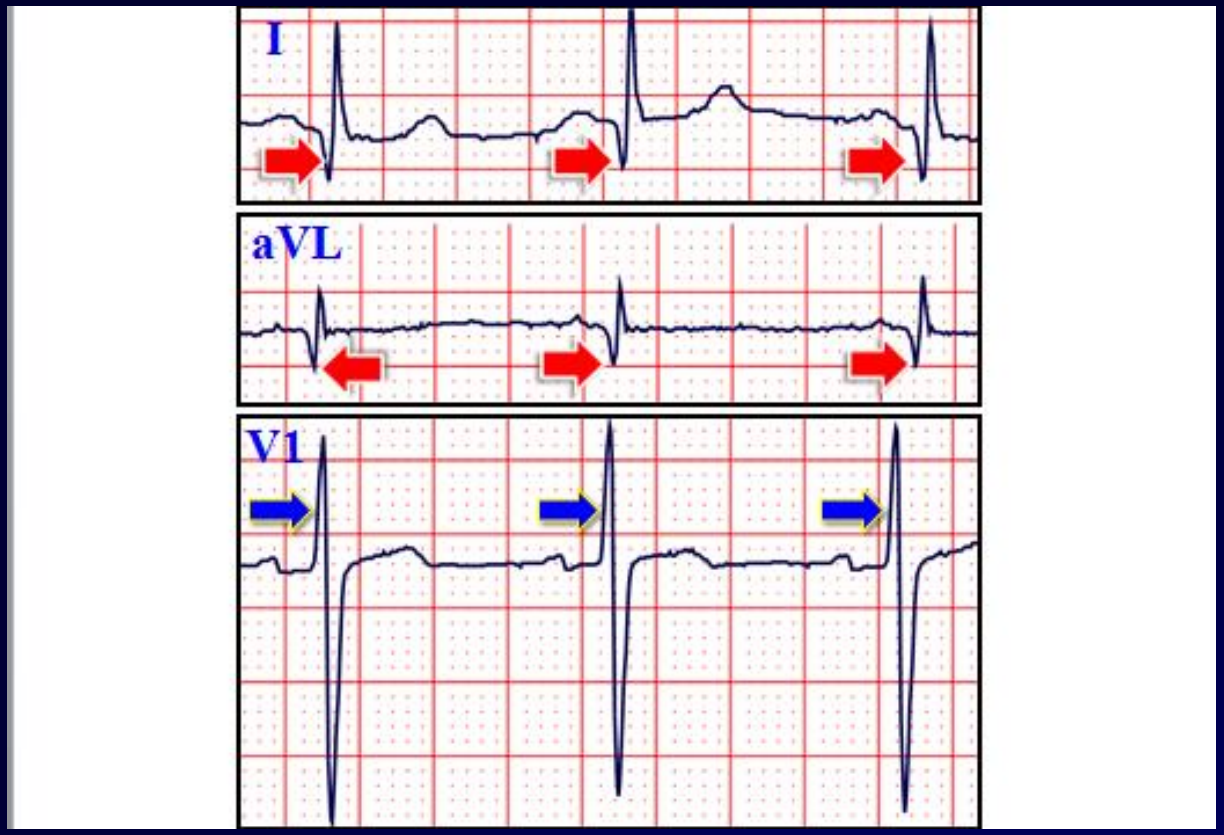

Risposta: D. Cardiomiopatia ipertrofica (CMI)

L'ECG mostra onde R prominenti in V1, freccie blu, e onde Q settali profonde nelle derivazioni anteriori (D1 e AVL) e laterali (V3-V6), frecce rosse, compatibili con CMI.

All'EO un caratteristico soffio sistolico, che si riduce con lo squatting ed aumenta con la manovra di Valsalva o stringendo con forza i pugni. La diagnosi definitiva viene posta all'ecocardio. Il trattamento medico iniziale prevede l'impiego di beta bloccanti e una adeguata idratazione. In caso di sincope è fondamentale distingure tra una ostruzione all'efflusso sinistro ed una causa aritmica.

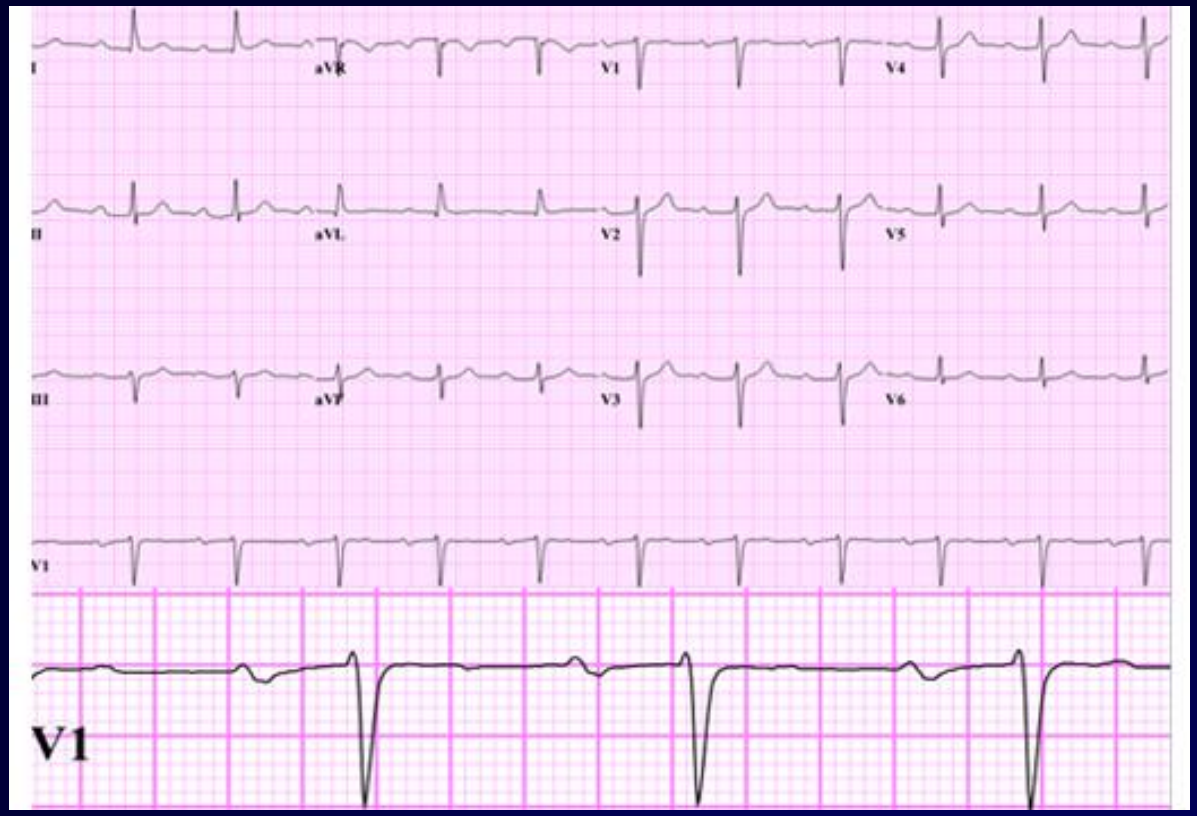

Un bimbo veneto, di 11 anni, giunge in ambulatorio per febbricola, dolori articolari, astenia. Sino a 48 ore prima: OK. Buon accrescimento, mai cardiopalmo, dolore toracico, sincope e intolleranza allo sforzo (atleta). A.F. neg. x CC, aritmie, morte improvvisa.

Alla luce dell'ECG, cosa fai?

A. **Niente. L'ECG è nella norma x l'età**

B. Richiedi un ecocardio, nel sospetto di cardiopatia congenita

C. Pensi ad una mononucleosi e richiedi sierologia

D. Pensi ad una malattia di Lyme e richiedi sierologia

E. Inizi terapia con isopreterenolo

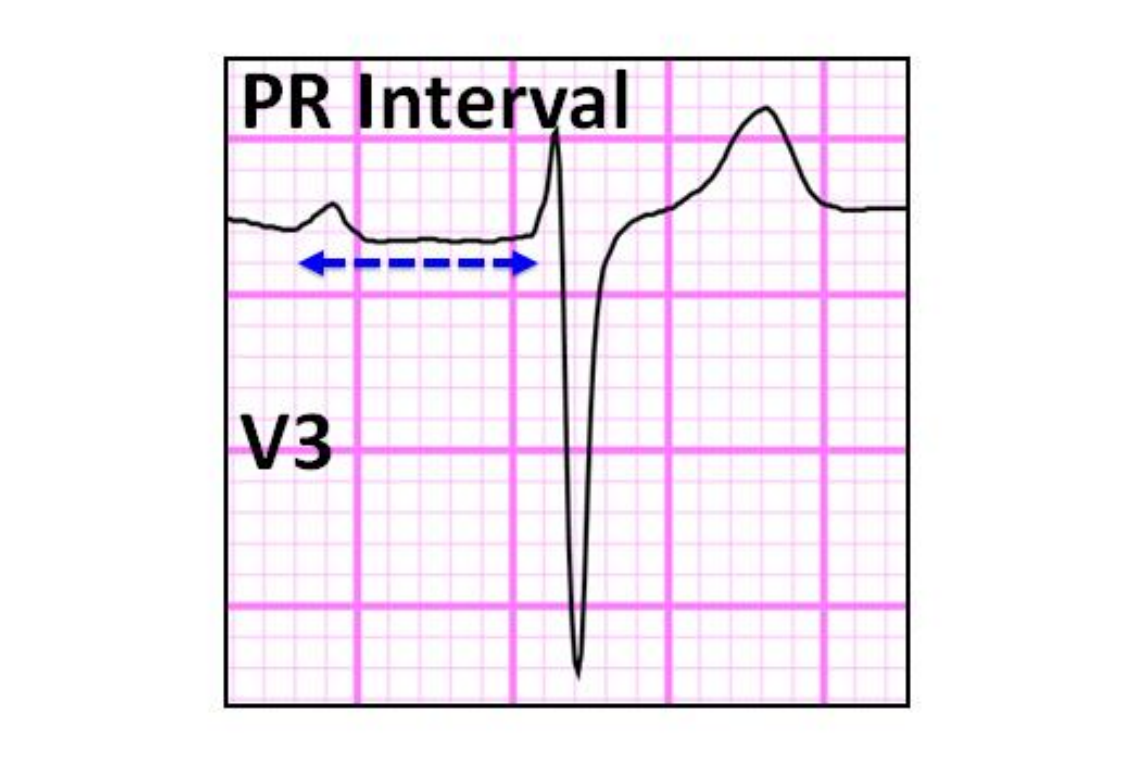

Risposta: D. Richiedi sierologia per malattia di Lyme

Questa bambina presenta **BAV di 1°grado, come evidenziato dal marcato allungamento del tratto PR (circa 310 ms)**. Questa può essere molto spesso una variante normale in età pediatrica, conseguente ad ipertono vagale, soprattutto negli atleti. Un BAV di 1° grado asintomatico, non richiede quasi mai ulteriori accertamenti. Tuttavia, sono da escludere una serie di condizioni, infettive, immunologiche, tossicologiche, che possono causare un allungamento del PR. Questa bambina proviene da un'area in cui la malattia di Lyme è endemica e questa malattia si può manifestare con un BAV da 1°grado a completo. In questa bambina il titolo era positivo e dopo il trattamento (doxiciclina), si è assistito ad una normalizzazione del tratto PR all'ECG.

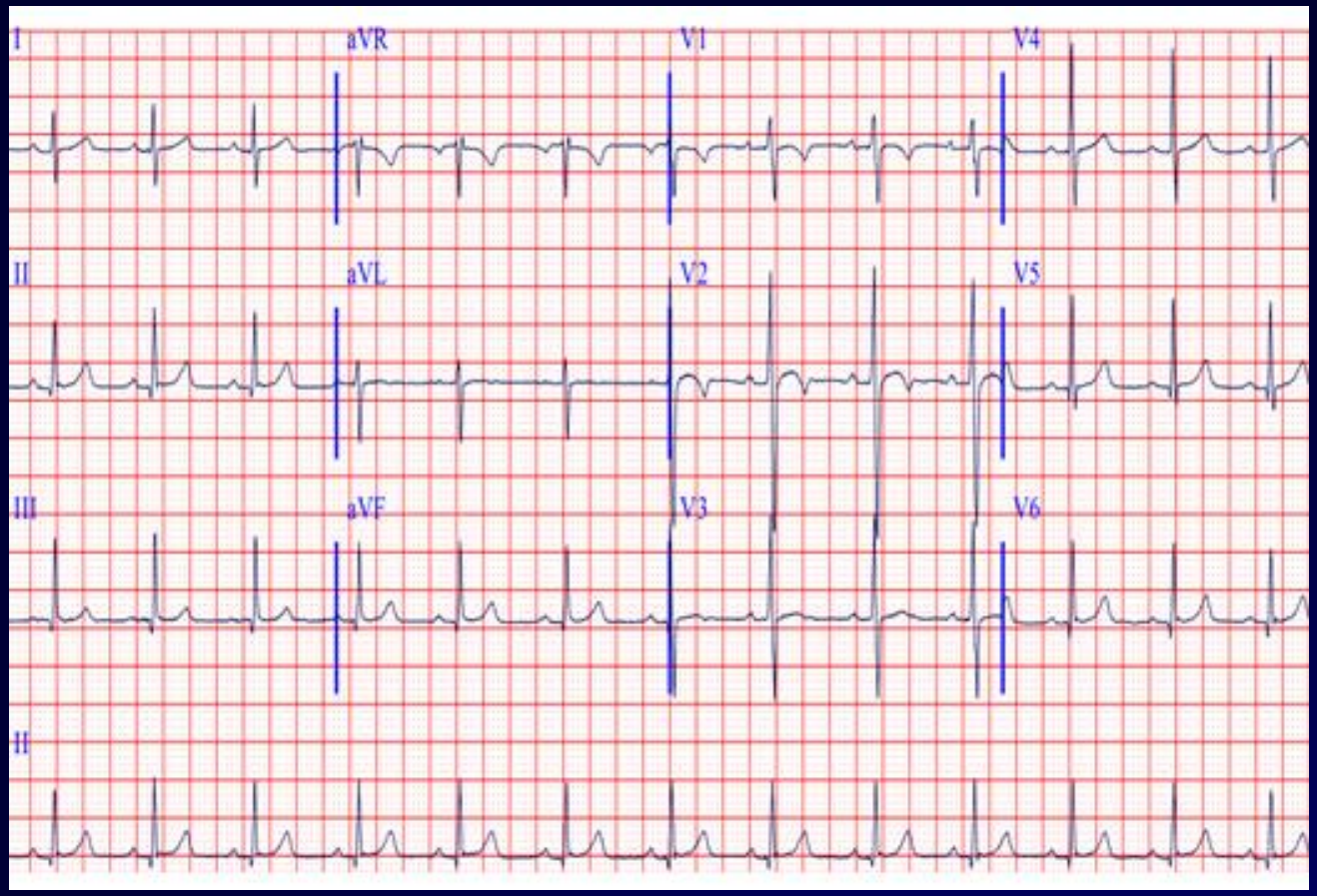

Un ragazzo di 12 anni, atleta, giunge al PS x dolore toracico, modificabile con gli atti del respiro, I genitori insistono perchè venga eseguito un ECG, in quanto a scuola, durante un evento sportivo, era morto recentemente un ragazzo. L'ECG veniva interpretato come *anormale* dalla macchina.

Alla luce dell'ECG. Qual'è il passo successivo?

A. Ripeti gli enzimi cardiaci almeno 2 volte

B. Richiedi una consulenza cardiologica

C. Richiedi una ecocardio

D. Rassicuri il ragazzo ed i genitori

E. Lo ricoveri

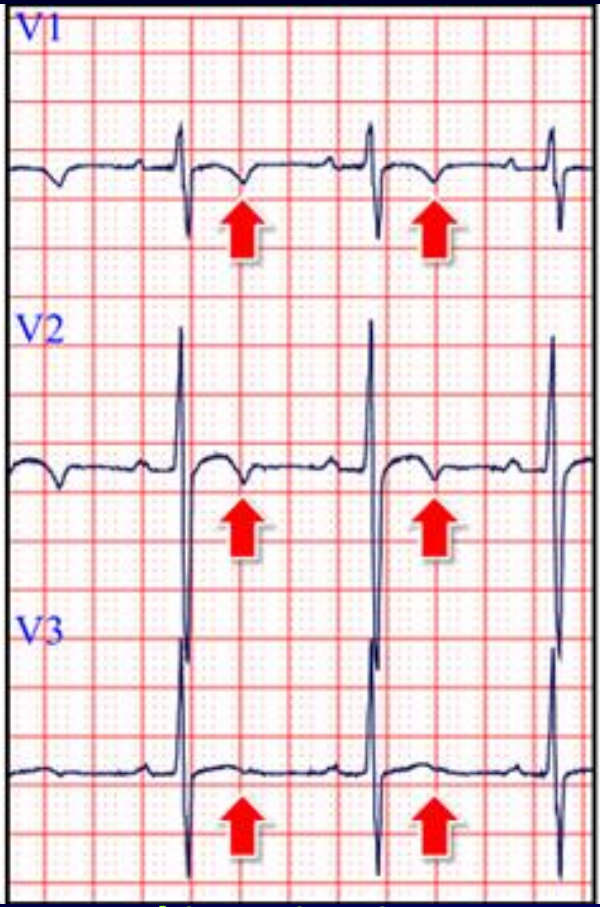

Risposta: D. Rassicuri il ragazzo ed i genitori

L'ECG mostra inversione dell'onda T nelle precordiali destre (frecce rosse), normali per l'età.

La morfologia dell'onda T in V1-V3 è dinamica in età pediatrica. I neonati sino a 4 giorni di vita hanno le onde T positive in V1, queste poi si invertono entro la prima settimana e rimangono negative sino all'adolescenza.

<u>Onde T positive nel bambino sono anormali.</u>

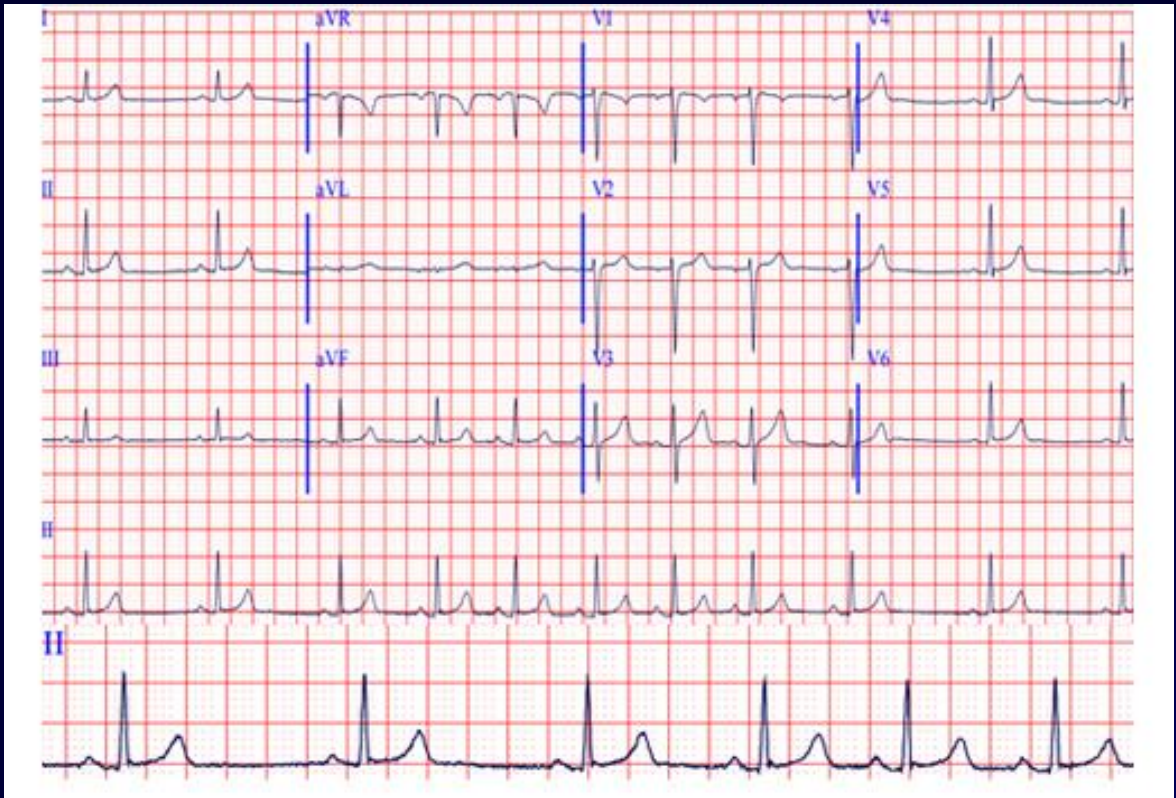

Ad una bimba di 6 anni il PDF ha riscontrato un soffio olosistolico ad una visita di routine. I genitori si sono trasferiti da poco, così per il pediatra è il primo controllo. Non vi è alcuna segnalazione della presenza di un soffio da parte del pediatra precedente. Così la bimba viene inviata dal cardiologo per una valutazione completa.

Cosa noti all'ECG?

A. Fibrillazione atriale

B. Malattia del nodo del seno

C. Bav di 2° grado tipo Mobitz 1

D. Extrasistolia atriale

E. Aritmia sinusale

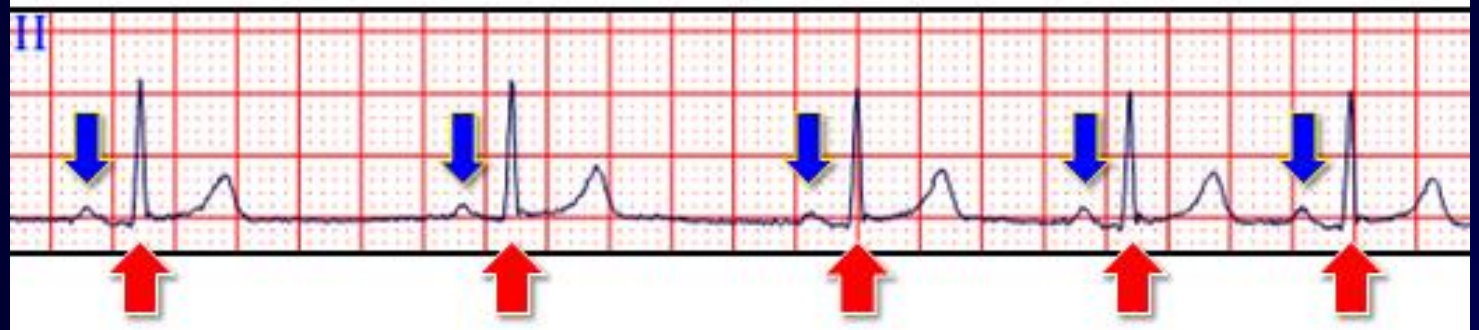

Risposta: E. Aritmia Sinusale

La bimba ha una aritmia sinusale: Si tratta di una esagerata, ma normale variazione del ritmo sinusale con gli atti del respiro. È un riscontro pressocchè universale nella popolazione pediatrica e può manifestarsi, all'auscultazione come un battito irregolare.

Sulla base dell'ECG nessun altro esame deve essere richiesto. Diverso è il discorso che riguarda il soffio, per il quale, se necessario, può essere eseguito un ecocardio.

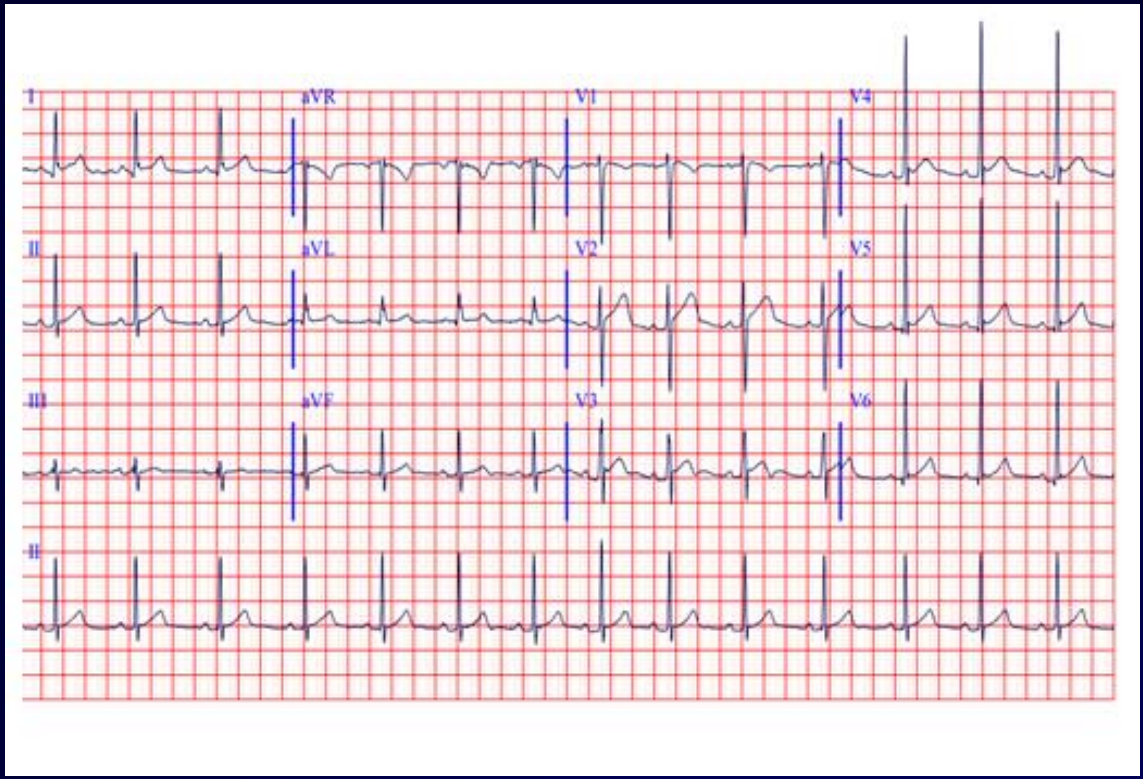

Un ragazzo di 16 anni giunge per una valutazione di episodio sincopale in PS. È un atleta, ma la sincope è sopravvenuta a riposo a casa. Non è stato bene nelle ultime 24-48 ore, con febbre, mal di testa, mialgie e artralgie.

Qual'è l'interpretazione più corretta di questo ECG?

- **A. Normale variante per l'età**
- **B. Tachicardia sinusale**
- **C. Pericardite**
- **D. Ritmo sinusale con ipertrofia ventricolare sinistra**
- **E. Sopraslivellamento acuto del tratto ST in seguito ad infarto del miocardio**

Risposta: A. Normale variante per l'età

Il sopraslivellamento del segmento ST, con innalzamento del punto J (frecce), presente nelle precordiali destre, è una variante frequente in età pediatrica.

La morfologia del segmento è concava (curva verso l'alto) e questo è rassicurante. I segmenti convessi (curva verso il basso), sono suggestivi di infarto acuto.

Gli innalzamenti diffusi dell'ST e le depressioni del tratto PR, tipici della pericardite, non sono presenti in questo ECG.

Anche le onde R elevate, nelle derivazioni laterali, sono comuni nei giovani atleti.

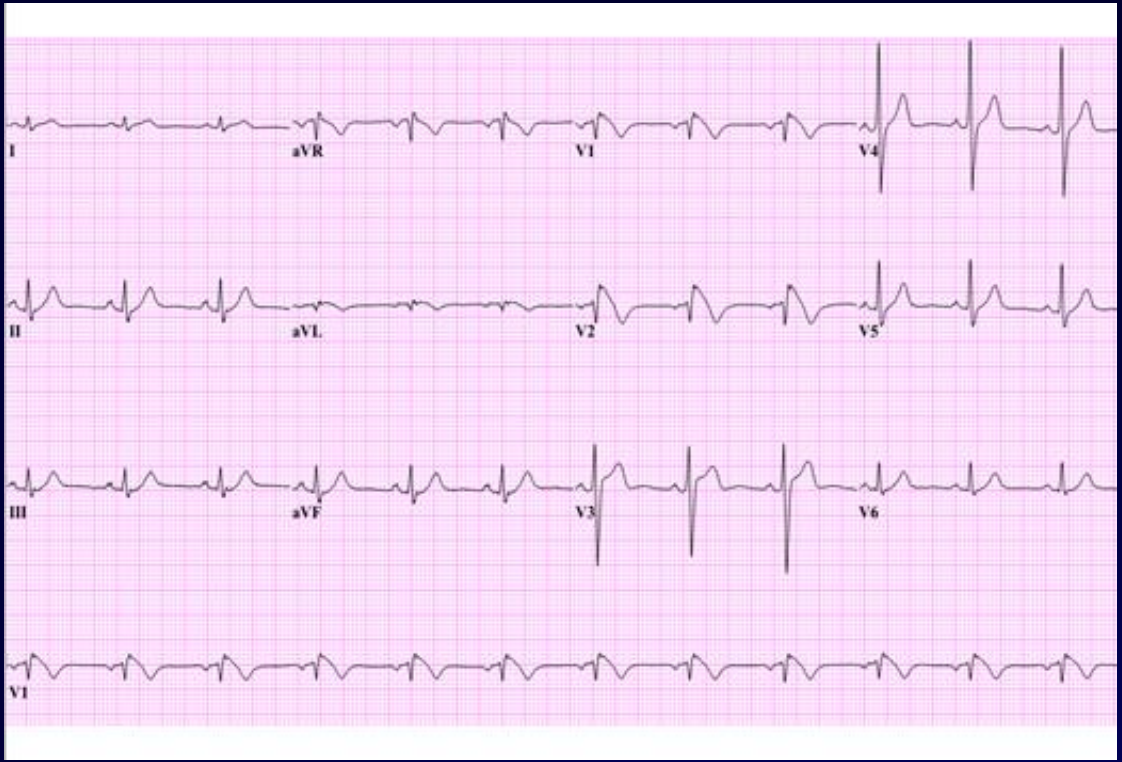

Un ragazzo di 15 anni giunge al PS dopo un episodio lipotimico avvenuto a scuola nell'ora di ginnastica. Il ragazzo non aveva mai accusato nulla di simile. Riferisce che prima della crisi aveva avvertito cardiopalmo. L'interpretazione automatica della macchina riporta: *tracciato anormale per la presenza di sopraslivellamento del tratto ST tipico di infarto acuto .*

Questo ECG è compatibile con quali delle seguenti anomalie?

- **A. Sindrome di WPW**
- **B. Sindrome di Brugada**
- **C. Anomalia di Ebstein**
- **D. Ventricolo destro aritmogeno**
- **E. Sindrome del QT lungo**

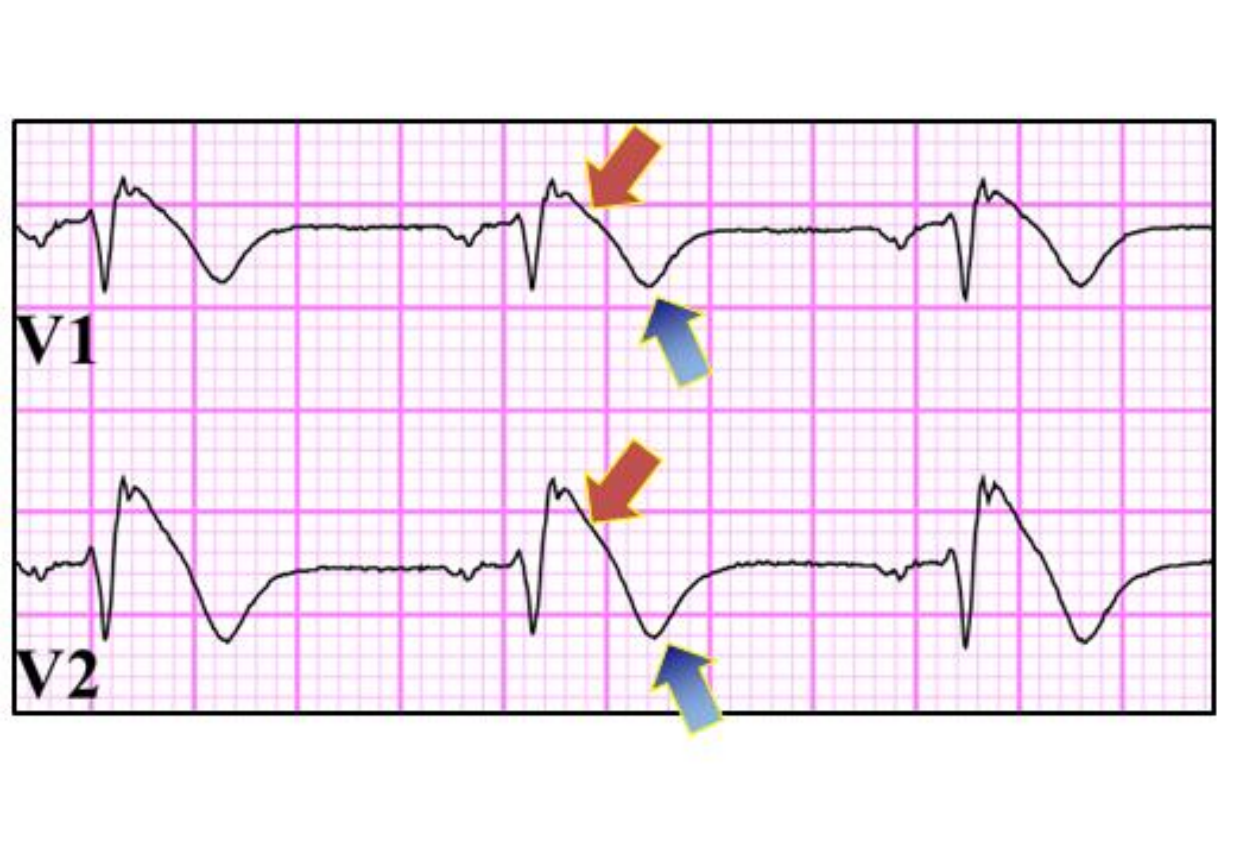

Risposta: B. Sindrome di Brugada

Questo ECG mostra le alterazioni tipiche della sindrome di Brugada, una canalopatia associata con il gene *SCN5A (implicato anche nella sindrome del QT lungo).*

Da notare la morfologia tipo blocco di branca destra del QRs, con ST "a tenda" (freccia rossa), in V1 e V2 e onda T invertita, (freccia blu).

Soltanto l'impianto di un defibrillatore automatico, si è mostrato efficace nella prevenzione della morte improvvisa nei pazienti con sindrome di Brugada.

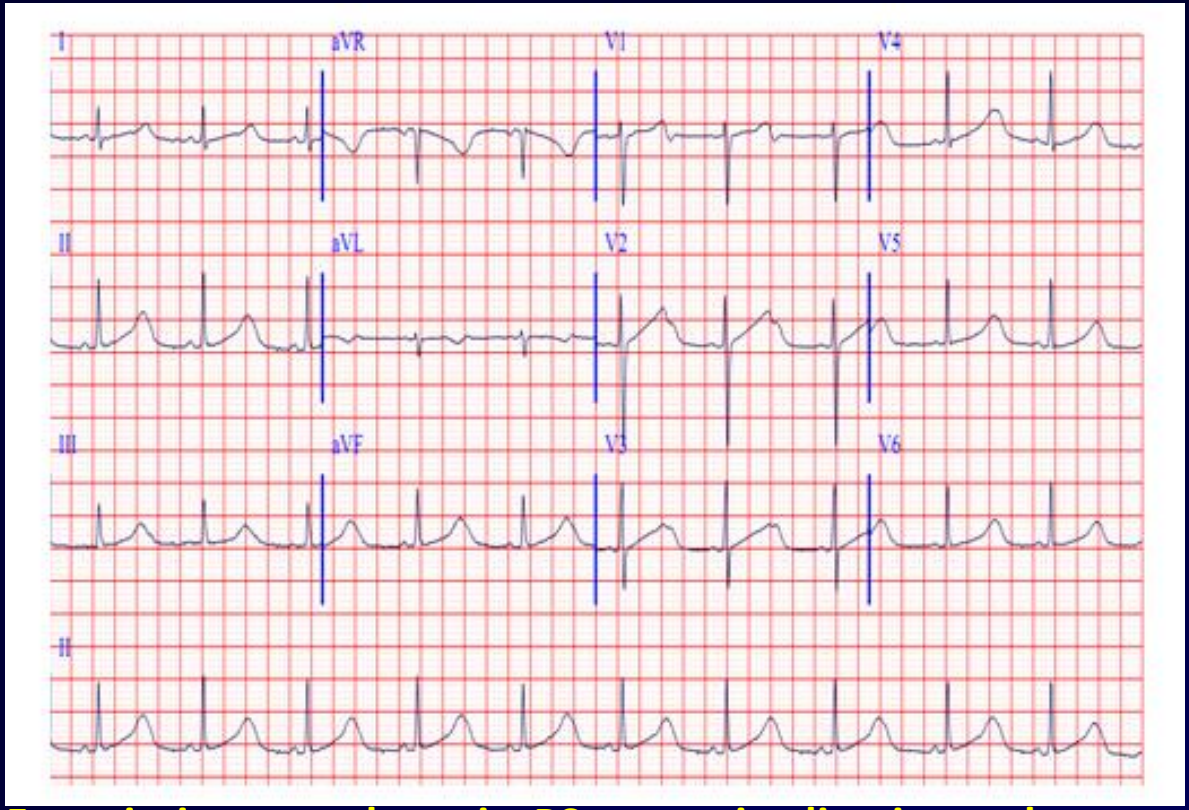

Una ragazza di 15 anni viene condotta in PS per episodio sincopale occorso durante una corsa campestre. Non esistono ECG precedenti. Non riferiti episodi analoghi. Non assume farmaci. La ragazza è adottata e non si sa nulla sulla storia familiare.

Sino alla esecuzione di test diagnostici approfonditi la ragazza è a rischio per un evento cardiaco in quali circostanze:

- **A. Rumori forti ed improvvisi**
- **B. Esercizio fisico**
- **C. Sonno**
- **D. Nuoto**
- **E. Tutti le precedenti**

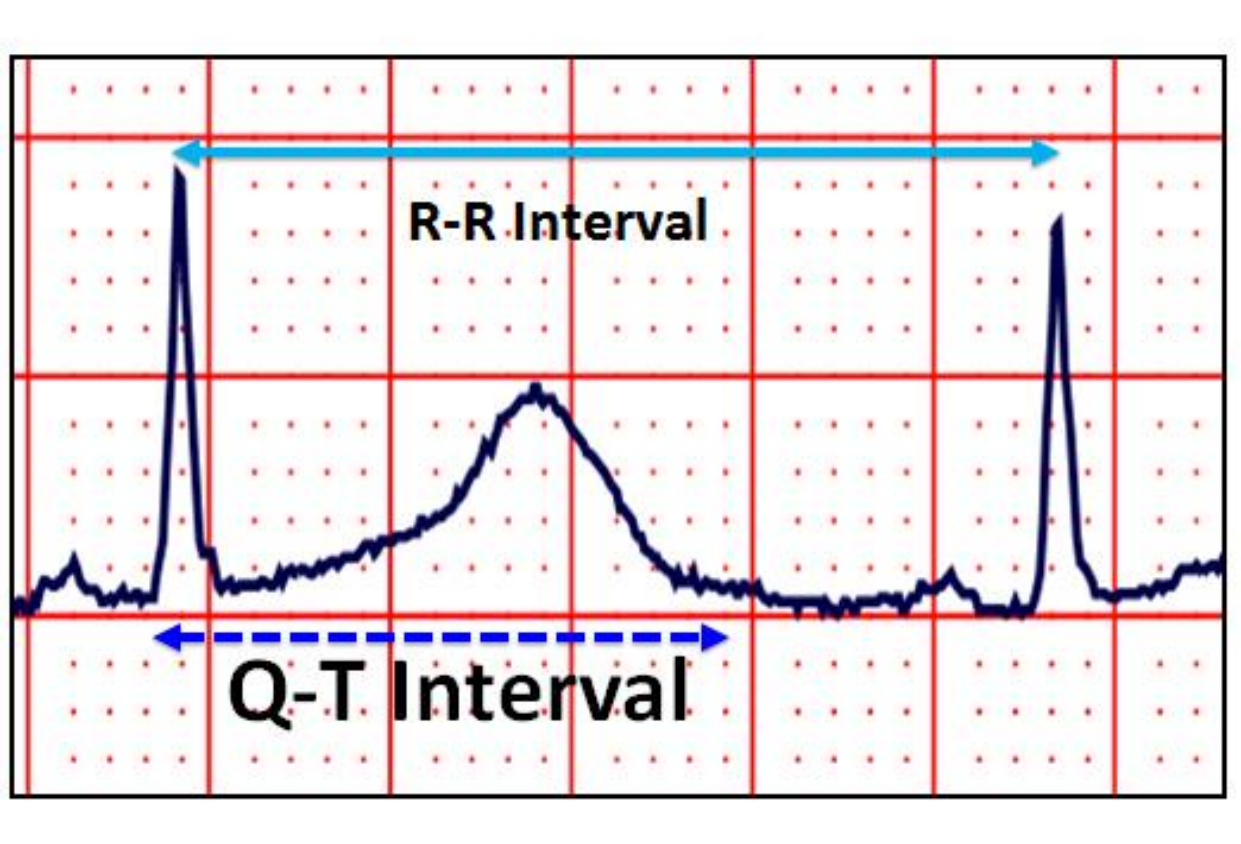

Risposta: E. Tutte le precedenti

La ragazza ha una sindrome del QT lungo, una canalopatia che può coinvolgere i canali del sodio o del potassio, a seconda della anomalia genetica riscontrata.

L'intervallo QT è di circa 600 ms, molto al di sopra del limite massimo considerato normale per una donna (460 ms). Sono stati identificate molte condizioni di *innesco (rumori improvvisi, sforzi fisici etc)*. Il marcato incremento dell'intervallo QT è evidente anche se comparato con l'intervallo RR. **Intervalli QT maggiori della metà dell'intervallo RR sono da considerare, già ad occhio, allungati.**

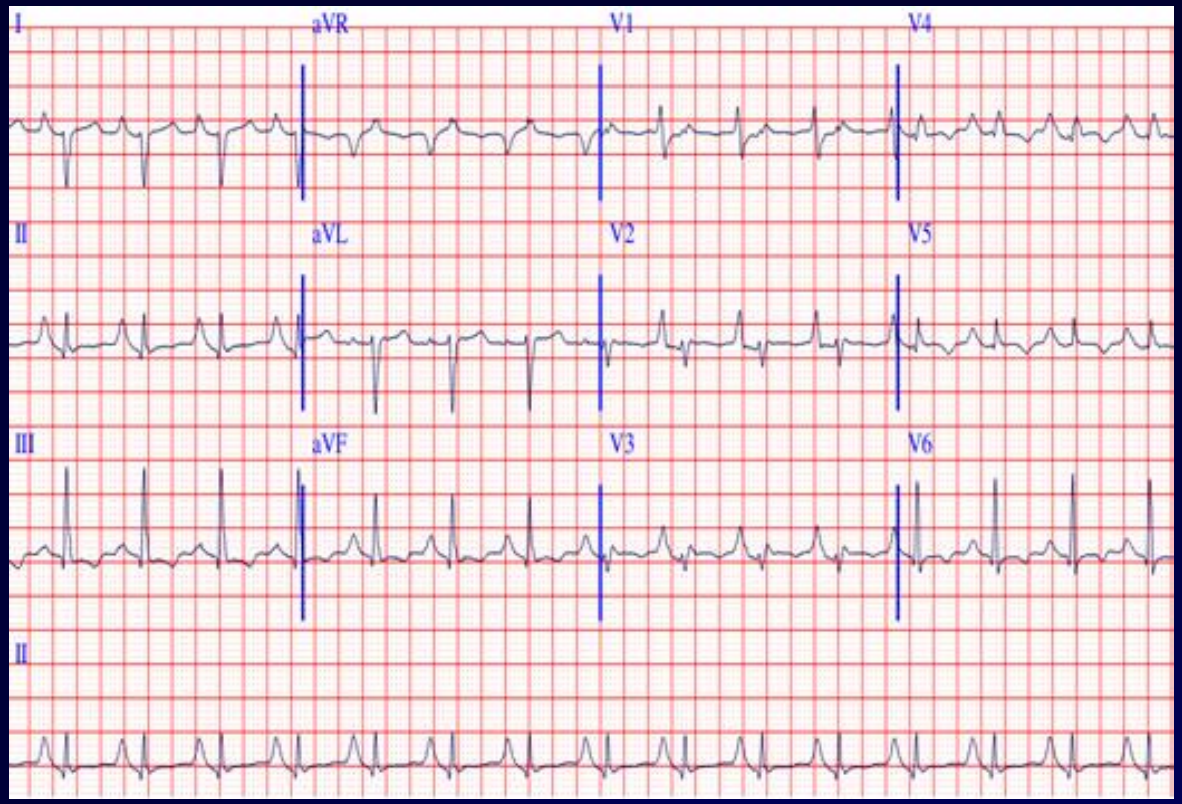

Una ragazza di 16 anni si reca dal cardiologo pediatra per dispnea da sforzo e crisi di cianosi. La madre riferisce normale evoluzione dei fenomeni neonatali, ma facile stancabilità all'alimentazione per tutto il primo anno di vita. Per il resto accrescimento nella norma. Non altri problemi sino a qualche giorno prima.

All'ECG cosa puoi sospettare?

- **A. Valvola aortica bicuspide**
- **B. Blocco di branca sinistro**
- **C. Anomalia di Ebstein**
- **D. Blocco di branca destro**
- **E. Sindrome del QT lungo**

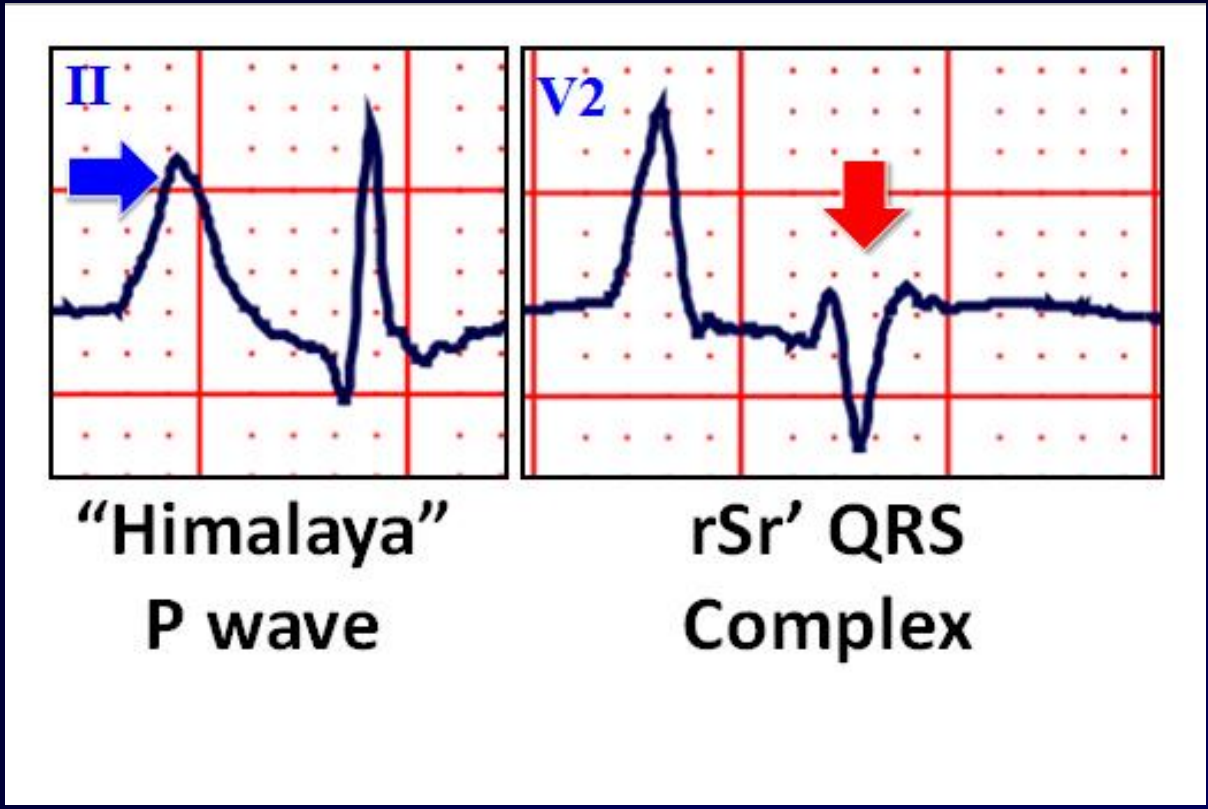

Risposta: C. Anomalia di Ebstein

Questo ECG è compatibile con una anomalia di Ebstein, cardiopatia caratterizzata da una malformazione della valvola tricuspide che è dislocata più in basso, verso l'apice del cuore, con conseguente atrializzazione di parte del ventricolo destro.

L'ECG mostra marcata deviazione assiale destra, con onde P giganti (freccia blu), in seguito alla dilatazione atriale. Un complesso rSr' in V1 (*freccia rossa*) rivela un ritardo di conduzione destra. Sebbene questa patologia sia diagnosticata più spesso nella prima infanzia, molti pazienti, con spiazzamento minimo della valvola, possono rimanere asintomatici sino all'età adulta. Scompenso cardiaco ed aritmie rappresentano le complicanze più serie per le quali può rendersi necessaria la correzione chirurgica.



Grazie per l’attenzione!!!